OFFICIAL ORGAN
OF THE

EUROPEAN GROUP
OF LYMPHOLOGY
GROUPEMENT EUROPÉEN
DE LYMPHOLOGIE
LATINO-MEDITERRANEAN
CHAPTER OF LYMPHOLOGY

THE EUROPEAN JOURNAL OF lymphology and related problems

VOLUME 2 • NUMBER 7 • 1991

SUMMARY

CLINICAL SCIENCES

Original articles

— Surgical lympho-venous anastomoses for treatment of lymphedema. Anastomoses chirurgicales lympho-veineuses pour le traitement du lymphœdème. (article in french and in english) — W.L. OLSZEWSKI p.79

— 9 years experience in the treatment of secondary arm-lymphedema by micro-lympho-venous anastomosis. 9 années d'expérience dans le traitement des lymphœdèmes secondaires du membre supérieur par micro-anastomose lymphoveineuse. (article and summaries in french and in english) — G. INGIANNI p.92

— La lymphangiectomie superficielle totale. Traitement chirurgical du lymphœdème (46 années d'expérience). Total superficial lymphangiectomy. Surgical treatment of lymphedema (46 year's experience). (article in french and in english) — M. SERVELLE p.96

— Une nouvelle conception chirurgicale de l'évidement axillaire : la lame cellulo-adipeuse du creux de l'aisselle. A new surgical conception of clearing out the axilla : the cellulo-adipose lamina of the armpit. (article and summaries in french and in english) — A. PISSAS. E. RODRIGUEZ, F. ANDRIASON, B. LOUER p.100

— Les lymphatiques du cœur et leurs rapports avec le canal thoracique. Etude anatomo-clinique des chylopéricardes. Lymphvessels of the heart and their connexions with the thoracic duct. Anatomic and clinical studies of chylopericardium. (article in french, summary and conclusion in english) — M. RIQUET, P. DUPONT, G. HIDDEN, GANDJBAKHCH and D. DUSSER p.110

CALENDAR : III Reunião internacional do Clube de Linfologia, 19-21 - 3 - 1992, Forum Picoas, Lisboa - Portugal.

XV Congresso do Grupo Europeu de Linfologia, 22-23 - 3 - 1992, Porto - Portúgal.

XVIth Congress of the European Group of Lymphology, 18-19 - 9 - 1992, Prague - Tchécoslovaquie. 7.B

THEMAS FOR FORTHCOMING ISSUES

— The surgery of lymphatic vessels (II).
— Physical treatment of limbedemas.
— Lymphoscintigraphic investigations of limbedemas.

THE EUROPEAN JOURNAL
OF
lymphology
and related problems
VOLUME 2 • NUMBER 7 • 1991

Surgical lympho-venous anastomoses for treatment of lymphedema.

Anastomoses chirurgicales lympho-veineuses pour le traitement du lymphœdème.

W.L. OLSZEWSKI

Medical Research Center - Dept for Surgical Research and Transplantology
5, Chalubinskiego, 02-004 Warsaw - Poland.

— I —

INTRODUCTION

There is little effective treatment of lymphedema. Microsurgical lympho-venous anastomoses performed in selected cases bring most often only temporary relief. Conservative therapy with various types of massage is effective in course of its administration.

Practically, lymphedema is an uncurable condition in terms of total subsidence of edema and restitution of the shape of the extremity. However, combined treatment including massage, microsurgical procedures followed by temporary massage and long term antibiotic therapy may bring about evident improvement and in many cases prevention of the progress of disease. The prerequisites for success are early recognition of lymph stasis, accurate localizing of the level of lymph flow obstruction, intensive preventive measures against development of dermatitis and lymphangitis, proper selection of therapeutic modality on individual basis. It should be underlined that each case should be evaluated individually as the etiology of lymph stasis, its duration, type of complications, and methods of previously administered therapy might be different. The classification of types of lymphedema according to KINMONTH (1) is from the therapeutical point of view of limited value as it precludes certain types of lymphedema from surgical treatment imposing the existence of hypo- or aplasia of lymphatics which has been challenged by many investigators (2). A pragmatic approach with accurate assessment of the anatomical status of minor lymphatics and lymphatic trunks and their transport capacity is sufficient for establishing indications for proper therapeutical trial, conservative or surgical.

— II —

INDICATIONS FOR TREATMENT WITH MICROSURGICAL OPERATIONS

The microsurgical lymph-venous anastomoses should be tried in patients with obstructive type of lymphedema of relatively short duration (months to 1-2 years), with at least one or two patents collecting trunks, still spontaneously contracting, and without any evident signs of skin and lymphatic vessel inflammation (table I). The level of obstruction should be clearly localized.

KEY-WORDS : lymphedema, lymph node-vein anastomosis, lympho-veinous anastomosis.

— I —

INTRODUCTION

Il existe peu de traitements effectifs du lymphœdème. Les anastomoses microchirurgicales lymphoveineuses, réalisées dans des cas sélectionnés, n'apportent le plus souvent qu'une amélioration temporaire. Le traitement conservateur avec différents types de massages est efficace dans le cours de sa réalisation.

Pratiquement, le lymphœdème est une condition incurable en termes de totale récupération de l'œdème et de restitution de la forme du membre.

Toutefois, un traitement combiné incluant massage, procédé micro-chirurgical suivi de massages intermittents et d'un traitement antibiotique au long cours, peut apporter une amélioration évidente et, dans beaucoup de cas, prévenir la progression de la maladie.

Les conditions d'un succès sont : la reconnaissance précoce d'une stase lymphatique, une localisation correcte du niveau d'obstruction du flux lymphatique et des mesures préventives intensives contre le développement des lymphangites et des dermites, le choix approprié de la modalité thérapeutique sur des bases individuelles. Il doit être souligné que chaque cas devrait être évalué individuellement car l'étiologie de la stase lymphatique, sa durée, le type de complications, le type de traitement préalablement pratiqué peuvent être différents.

La classification des types de lymphœdèmes selon KINMONTH est, du point de vue thérapeutique, d'une valeur limitée puisqu'elle exclut certains types de lymphœdèmes du traitement chirurgical imposant l'existence d'une hypo- ou aplasie lymphatique qui ont été mises en doute par de nombreux investigateurs.

Une approche pragmatique avec une mise au point correcte du status anatomique des lymphatiques mineurs et des troncs lymphatiques ainsi que de leur capacité de transport est suffisante pour établir les indications des essais thérapeutiques conservateurs ou chirurgicaux.

— II —

INDICATIONS DU TRAITEMENT MICROCHIRURGICAL

Les anastomoses lymphoveineuses microchirurgicales devraient être essayées chez les patients avec des lymphœdèmes de type

Reprints request to : W.L. Olszewski
Medical Research Center - Dept for Surgical Research and Transplantology
5, Chalubinskiego - 02-004 Warsaw - Poland.

The anatomical and functional status of lymphatics should be evaluated with use of lymphoscintigraphy, and in experienced centers by cannulation of one of peripheral vessels and measurement of the pressure / flow conditions.

In all cases in which the above listed conditions can not be met, mechanical massage is the only one advocated type of therapy. Transplantation of lymph vessels to bridge the site of obstruction remains in the phase of clinical experimentation and should not be discussed in this article.

— III —

CONTRAINDICATIONS FOR MICROSURGICAL PROCEDURES

Lack of spontaneous contractility of lymphatics and of their emptying during extensive tiptoeing are contraindications for microsurgical procedures. Evidence of inflammatory process (polymorphonuclears in lymph, bacterial growth, skin infiltrates) is an indication for long-term depot penicillin (1200000 U / each 10 days) therapy. Major changes in the deep venous system constitute relative contraindications.

— IV —

DIAGNOSIS OF LYMPHEDEMA OF PROSPECTIVELY SURGICAL PATIENS

A) **Physical examination.**

In lymphedema, the swollen tissues are foremostly skin an subcutaneous tissue bu not the muscles. Edema develops and is most visible in dependent parts of the extremity that is toes and foot then calf and thigh. The skin is tense and whitish but not blue. The latter indicates the presence of thrombophlebitis. Skin is usually warmer that of the non-affected limb, which is due to larger number of capillary vessels and higher blood flow. Multiple small pink spots indicate active subclinical dermatitis and lymphangitis. Practically all patients with obstructive lymph edema suffer of subclinical dermatitis. Skin biopsies reveal the presence of perivascular infiltrates. The etiological factor remains unknown.

B) **Circumference and volume measurement.**

Limb circumference at fixed levels, and volume measurements with water displacement provide sofar the most reliable data. They are indispensable for further evaluation of the follow-up after lympho-venous anastomoses.

C) **Tissue tonicity** (3 - 6).

According to the author's experience the method gives some useful informations when used by the same person and with large experience. The data have to be interpretad with care. A fibrotic skin or tightly filled with edema fluid is almost incompressible. The values are arbitrary units derived from the readings how much can the plunger depress the skin. In case of fibrotic skin these values will be low. After treatment, when the skin becomes softer, the readings will provide higher values. In contrast, in a case with soft, " pitting " edema, the readings will be inversed. Before treatment, the plunger will deeply depress the skin. After successful treatment when edema has disappeared and skin has regained its normal tonicity, the values will be lower than before treatment.

Generally, the method is reliable in experienced hands and enables early detection of changes in tissue tension before any measurable changes in the girth of the limb can be detected.

obstructif, de relativement courte durée (jusqu'à 2 ans) avec au moins un à deux troncs collecteurs perméables, spontanément contractiles et sans signe évident d'inflammation cutanée ou des vaisseaux lymphatiques. Le niveau d'obstruction doit être clairement localisé.

Le status fonctionnel et anatomique des lymphatiques doit être évalué au moyen de la lymphoscintigraphie et dans les centres expérimentés par cattutérisme d'un des vaisseaux périphériques et mesure des conditions de pression et de flux.

Dans tous les cas pour lesquels les conditions sus-citées ne peuvent pas être rencontrées, le massage mécanique est le seul type de traitement applicable.

La transplantation de vaisseaux lymphatiques pour ponter le site d'obstruction reste actuellement dans une phase d'expérimentation clinique et ne sera pas discutée dans cet article.

— III —

CONTRE-INDICATIONS DES PROCÉDÉS MICROCHIRURGICAUX

L'absence de contractions spontanées des lymphatiques et de leur remplissage durant la marche extensive sur la pointe des pieds représente une contre-indication pour les procédés microchirurgicaux.

L'évidence de processus inflammatoires (polynucléaires dans la lymphe, croissance bactérienne, infiltrations cutanées) est une indication pour un traitement à long terme par pénicilline (1 200 000 U / tous les 10 jours). Des altérations majeures du système veineux profond représentent une contre-indication relative.

— IV —

DIAGNOSTIC LYMPHŒDÈME

A) **Examen physique.**

Dans le lymphœdème, l'œdème touche principalement la peau et le tissu sous-cutané mais non les muscles. L'œdème se développe le plus visiblement dans les parties distales des extrémités que sont le pied et la cheville et ensuite le mollet et la cuisse. La peau est tendue et blanche et non pas bleue. Ce dernier signe indique la présence d'une thrombophlébite.

La peau est généralement plus chaude que celle du membre non infecté, ceci étant dû au plus grand nombre de vaisseaux capillaires et au flux sanguin plus élevé.

De multiples petits foyers roses indiquent l'existence d'une lymphangite ou dermite active infraclinique. Pratiquement, tous les patients avec lymphœdème obstructif souffrent de dermite infraclinique. Les biopsies cutanées révèlent la présence d'infiltrats périvasculaires. Le facteur étiologique reste inconnu.

B) **Mesure de la circonférence et du volume.**

Les mesures du volume par déplacement d'eau ou de la circonférence du membre à différents niveaux, procurent des données indispensables pour l'évaluation ultérieure après anastomoses lymphoveineuses.

C) **Tonicité tissulaire** (3 - 6).

Selon l'expérience des auteurs, la méthode donne certaines informations utiles quand elle est utilisée par la même personne expérimentée. Les données doivent être interprétées avec précautions. Une peau fibrotique ou remplie par un fluide œdématié

D) **Radiological methods.**

The thickness of skin and subcutaneous tissue versus muscles helps to differentiate between lymphedema and thrombophlebitis. Computer-assisted tomography seems to be even more helpful in difficult cases. In advanced mixed lymphedema-thrombophlebitis cases these methods become less reliable.

E) **Color lymphography.**

This classical method is still of some value in centers which do not use routinely lymphoscintigraphy. A large colored spot at the site of intradermal injection indicates obliteration of small lymphatics. Rapid spread of the dye distally but not proximally points to blockage of proximal lymphatics. Fast appearance of color in the calf and thigh is usually seen in the hyperplastic type of lymphedema. Distribution of the dye in the skin of foot, then calf and its rather fast disappearance is observed in venous stasis.

F) **Lymphoscintigraphy.**

Lymphoscintigraphy with 99mTc-labelled colloid allows to differentiate lymphedema from other causes of leg swelling. Evaluation of clearance from the site of injection gives some information on the degree of lymph stasis, however results are not always conclusive. Image patterns of the lymphatic vessels and nodes provide the most reliable information on the lymphatic pathways, although patent and contracting but proximally obstructed trunks may not fill up with the colloid. Measurement of the speed of lymph flow from the injection site is of some value in differentiating between lymphatic obstruction and lymph vessel overloading with excess of lymph in thrombophlebitis and other types of edema. In the former lymph flow is slow, in the latter faster than in the non-affected limb. The rate of accumulation of radiolabel in inguinal lymph nodes is of lesser value. Nevertheless in cases of advanced lymphedema, it gives some idea about lymph drainage from the extremity.

The site of injection of radiolabel is of a great importance. Injection into fibrotic skin may result in retention, whereas injection into relatively less changed skin may provide an outline of collecting vessels. In cases with major skin changes, 2-3 injection sites are recommended. Postoperatively, lymphoscintigraphy may show acceleration of colloid removal from tissues and when patency of the lymphatic trunk has been restored, the outline of the vessels may be seen (7, 8, 9). The usefulness of postoperative lymphoscintigraphy needs more studies.

G) **Direct lymphangiography.**

Generally, direct lymphangiography should be performed only in cases with established indications for lymphatico-venous anastomoses and inconclusive lymphoscintigraphic picture. Lymphangiography will visualize lymphatic vessels at the site of planned anastomosis, helps to estimate the size and shape of vessels at that level, as well as produces a picture of the collateral circulation. Direct lymphangiography will, similarly as arteriography in cases with arterial obstruction, delineate vessels which should be used for the corrective procedures. Finding of these vessels at the time of operation even after previous distal injection of Patent Blue is most often difficult.

H) **Phlebography.**

Phlebography of peripheral and pelvic or axillary vessels is a valuable diagnostic adjunct, allowing detection of acquired venous abnormalities aggravating edema. It should be performed in all cases of edema. Its results should be taken into consideration in the follow-up after microsurgical procedures on lymphatics.

I) **Lymph pressure and flow measurements.**

The knowledge of pressure and flow in peripheral lymphatics during rest and muscular activity of the extremity is important

est presque incompressible. Les valeurs sont exprimées en unités arbitraires dérivées des enregistrements. Dans le cas de peau fibrotique, ces valeurs seront basses. Après traitement, quand la peau devient plus souple, les enregistrements donneront des valeurs plus élevées.

Par contraste, dans un cas avec œdème souple, les enregistrements seront inversés.

Avant traitement, le " plunger " déprimera profondément la peau. Après traitement efficace, quand l'œdème a disparu et que la peau a trouvé sa tonicité normale, les valeurs seront plus basses qu'avant traitement.

Généralement, la méthode est acceptable entre des mains expérimentées et permet la détection précoce de modifications de la tension tissulaire avant toute modification mesurable de la sangle du membre.

D) **Méthodes radiologiques.**

L'épaisseur de la peau et du tissu sous-cutané par rapport aux muscles permet de différencier lymphœdème et thrombophlébite. La tomographie axiale computérisée (scanner) semble être plus utile dans les cas difficiles. Dans les cas avancés de situations mixtes mélangeant lymphœdème et thrombophlébite, ces méthodes sont moins fiables.

E) **Lymphographie colorée.**

Cette méthode classique est toujours de mise dans les centres qui ne réalisent pas de façon routinière des investigations lympho-scintigraphiques. Un large spot coloré au site d'injection intradermique indique une oblitération des petits vaisseaux lymphatiques. Une progression rapide distale (et non proximale) indique un blocage des vaisseaux lymphatiques proximaux. Une apparition rapide du colorant au niveau du mollet et de la cuisse est habituellement constatée dans le type hyperplastique des lymphœdèmes. La distribution de la couleur au niveau de la peau du pied puis du mollet et sa disparition relativement rapide sont notées en cas de stase veineuse.

F) **Lymphoscintigraphie.**

La lymphoscintigraphie à l'aide de colloïde marqué au 99mTc permet de différencier les lymphœdèmes des autres causes d'œdèmes du membre. L'évaluation de la clearance à partir du site d'injection donne certaines informations sur le degré de stase lymphatique bien que le résultat ne soit pas toujours concluant.

Les différentes images des vaisseaux lymphatiques et des ganglions donnent l'information la plus valable sur les voies lymphatiques bien que des troncs proximaux contractiles mais occlus puissent ne pas se remplir avec les colloïdes. Les mesures de vitesse du flux lymphatique à partir du site d'injection sont de quelque valeur dans la différenciation entre obstruction lymphatique et surcharge vasculaire lymphatique avec excès de lymphe dans la thrombophlébite et d'autres types d'œdèmes.

Dans le premier cas, le flux lymphatique est lent et dans le dernier plus rapide comparativement au membre non affecté.

Le taux d'accumulation du traceur dans les ganglions inguinaux est de moindre valeur. Néanmoins, dans le cas de lymphœdèmes avancés, il donne une certaine idée du drainage lymphatique de l'extrémité.

Le site d'injection du traceur a son importance : l'injection dans une peau fibrotique peut résulter en une rétention alors que l'injection dans une peau présentant des changements peu importants procure une démonstration des vaisseaux collecteurs. Dans les cas avec modifications cutanées majeures, 2 à 3 sites d'injection sont recommandés. Post-opératoirement, la lymphoscintigraphie peut montrer une accélération de la reprise colloïdale des tissus et quand la perméabilité d'un tronc lymphatique a été restaurée, les vaisseaux mêmes peuvent être démontrés.

L'intérêt de la lymphoscintigraphie en postopératoire requiert des études supplémentaires.

for evaluation of the vessel transport capacity. However, measurements of this type can be performed only after cannulation of a lymphatic vessel, which procedure needs certain experience. It can be carried out in centers specializing in diseases of the lymphatic system. Lack of patent vessels during dissection is of great diagnostic value as it points to obliteration of vessels and may cast doubt on the necessity of performing microsurgical shunts.

Cannulation of superficial lymphatics is a safe procedure. A 1-2 cm long incision is made on the dorsum of the foot or in the lower part of calf (technique see below) and the vessel identified under the operating microscope. A cannula is inserted in a retrograde fashion and kept in the vessel for hours or even days. Normal lymphatics of human leg contract rythmically, with a frequency of 1-6/min at rest, and up to 20/min during walking. There is no hydrostatic pressure in normal lymphatics. Muscular contractions do not generate pressures high enough for propelling lymph. The situation becomes different if there has been long-lasting obstruction to the lymph flow. Lymphatics are filled with lymph, the hydrostatic component appears, foot and calf muscle contractions raise pressure even to high levels so high as 200-300 mmHg. The pathological process in lymphatics destroys their muscular fibers. Lack of contractility leads to absence of lymphatic pulse, the diastolic pressures reach high levels, muscular contractions raise pressure, whereas, during the relaxation phase pressures, return to the precontracture levels and do not decrease to zero as under normal conditions. Lymph flow is observed only during leg muscular function. The level of pressures and rate of flow reached during tiptoeing give an insight into the problem of pressure gradient between lymphatics and veins, which is important for planning lympho-venous shunts.

J) Cytology of lymph and histology of skin.

Lymph samples may be used for cellular studies. Presence of polymorphonuclears indicates an active inflammatory process in the skin and lymphatics. Lymph culture may reveal which strains of bacteria are responsible for the inflammation points to subclinical. Presence of activated lymphocytes in lymph points to chronic subclinical process in the skin.

Histological evaluation of the lymph vessel specimen may give an insight into the advancement of the obliterative process. Skin biopsy may show pictures of infiltrative foci and margination of neutrophilis at the blood vessel wall and in small lymphatics. Both findings point to the presence of an active chronic inflammatory process which otherwise can not be detected clinically.

— V —

TREATMENT OF LYMPHEDEMA WITH MICROSURGICAL LYMPHO-VENOUS SHUNTS

A large number of experimental studies have been performed on the technique of lymph node-vein and lymphatico-venous anastomoses (10-16). These studies paved the way for clinical application of lympho-venous shunts in the extremities, and once the preliminary experience has been gathered, for their technical improvement (17-32). The author performed experimental studies on lymph node-vein shunts on dogs in 1966 (10) and having obtained satisfactory results, introduced the operation together with NIELUBOWICZ (33) to treatment of human lymphedema.

A) Technique of operation of lymph node-vein shunt (LNVS) (10, 33, 34).

Principles of the technique have been presented on Fig. 1 and 2. Some additional points should be mentioned.

G) Lymphantgiographie directe.

Généralement, la lymphangiographie directe sera réalisée seulement en cas d'indications confirmées d'anastomose lymphoveineuse et de lymphoscintigraphie non concluante.

La lymphangiographie permettra de visualiser les vaisseaux lymphatiques au niveau du site prévu d'anastomoses, aidera à estimer la taille et l'aspect des vaisseaux à ce niveau de même qu'elle donnera une image de la circulation collatérale.

La lymphangiographie directe de manière similaire à l'artériographie dans les cas d'obstruction artérielle démontrera les vaisseaux qui pourront être utilisés pour les procédures de correction.

Trouver ces vaisseaux durant l'opération même après injection préalable distale de Bleu Patent est le plus souvent difficile.

H) Phlébographie.

La phlébographie des vaisseaux périphériques et pelviens ou axillaires est une autre méthode diagnostique valable permettant la détection des anomalies veineuses acquises aggravant l'œdème. Elle sera réalisée dans tous les cas d'œdèmes. Ses résultats devront être pris en compte après intervention microchirurgicale sur les lymphatiques.

I) Mesures de pression lymphatique et de flux lymphatique.

La connaissance de la pression et du flux dans les lymphatiques périphériques au repos et durant une activité musculaire est importante pour l'évaluation de la capacité de transport vasculaire. Toutefois, les mesures de ce type ne peuvent être réalisées qu'après cattutérisme d'un vaisseau lymphatique, ce qui implique une certaine expérience pour la réalisation de cette investigation. Elle peut être réalisée dans des centres spécialisés dans les pathologies du système lymphatique. L'absence de vaisseaux patents durant la dissection est d'une grande valeur diagnostique car elle démontre leur oblitération et peut rendre douteuse la nécessité de la réalisation d'une anastomose microchirurgicale.

Le cattutérisme d'un lymphatique superficiel est un procédé sans risque. Une incision de 1 à 2 cm de long est réalisée au dos du pied ou dans la partie inférieure du mollet (technique voir après) et le vaisseau identifié sous microscope opératoire.

Une cannule est insérée d'une façon rétrograde et maintenue dans le vaisseau pendant une période variable (heures et, éventuellement, jours). Les lymphatiques normaux du membre humain se contractent rythmiquement avec une fréquence de 1 à 6 min. au repos et jusqu'à 20 min. durant la marche. Il n'y a pas de pression hydrostatique dans les lymphatiques normaux.

Les contractions musculaires ne génèrent pas de pressions suffisamment hautes pour propulser la lymphe. La situation devient différente s'il y a obstruction de longue durée sur le flux lymphatique. Les lymphatiques sont alors remplis de lymphe et la composante hydrostatique apparaît, les contractions musculaires du mollet et du pied augmentent la pression jusqu'à des valeurs aussi élevées que 200 à 300 mm de mercure. Le processus pathologique dans les lymphatiques détruit leurs fibres musculaires. La partie de contractilité conduit à l'absence de pulsations lymphatiques, les pressions diastoliques atteignant des valeurs élevées. Les contractions musculaires augmentent la pression pendant que celle-ci retourne aux valeurs précontractiles durant la phase de relaxation et ne reviennent pas à 0 comme dans les conditions normales. Le flux lymphatique n'est observé que durant la contraction musculaire du membre. Le niveau de pression et le débit de flux qui augmente durant le tiptoeing donnent une information sur le problème du gradient de pression entre lymphatiques et veines, lequel est important pour planifier les shunts lymphoveineux.

J) Cytologie lymphatique et histologique cutanée.

Des échantillons de lymphe peuvent être utilisés pour des études cellulaires. La présence de polynucléaires indique un

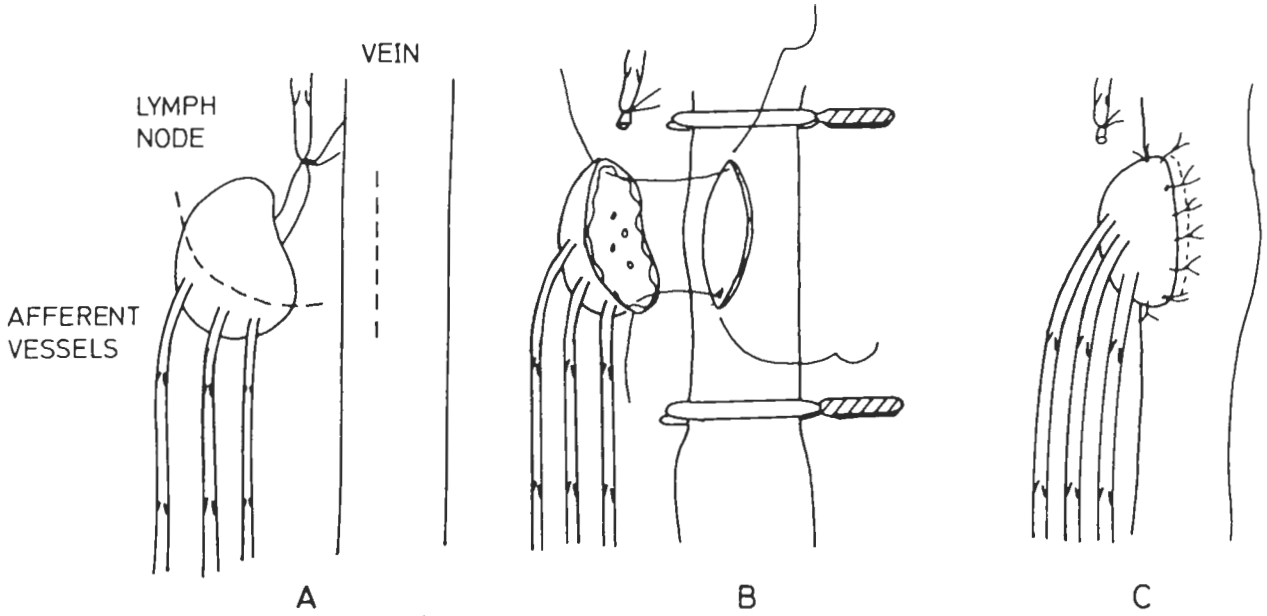

FIGURE 1

The technique of lymph node-vein shunt (LVNS).

A - Interrupted lines indicate sites of opening of the vein and cutting of the lymph node. About 80 % of the lymph node mass should be removed. The distal part of the node should be mobilized so as not to damage the afferent vessels and the capsule.

B - Two 6 - 0 to 8 - 0 absorbable sutures should be placed in the corners of the opening in the vein and in the margin of the node parenchyma.

C - The continuous or interrupted absorbable sutures should be put through the whole thickeness of the vein wall and thourgh the capsule of the node.

Technique d'anastomose ganglioveineuse.

A - La ligne en tirets espacés indique le site d'ouverture de la veine et de section du ganglion. Environ 80 % de la masse ganglionnaire sera enlevée. La partie distale du ganglion sera mobilisée de manière à ne pas endommager les vaisseaux afférents et la capsule.

B - Deux sutures 6 - 0 à 8 - 0 résorbables seront placées dans les coins de l'ouverture de la veine et au niveau du pourtour du parenchyme ganglionnaire.

C - Les sutures résorbables interrompues ou continues seront placées à travers la totalité de la paroi veineuse et à travers la capsule ganglionnaire.

Table I

Indication and contraindication for treatment of lymphedema with microsurgical lympho-venous anastomoses.

I.

A. Postsurgical lymphedema (removal of axillary, or inguinal or illac lymph nodes radiotherapy).

B. Hyperplastic lymphedema.

II.

REQUIREMENTS	PRECLUSIVE FACTORS
early operation (week, month after removal of lymph nodes)	late surgery (years)
no previous inflammatory episodes.	recurrent episodes of lymphangitis and dermatitis.
on lymphoscintigraphy, label transported towards groin or axilla.	inflammatory foci in the extremity (e.g. ulcers, thrombophlebitis, osteitis).
* contractility of lymphatic trunks preserved experience in microsurgery of vessels.	lack of lymph vessel outline on lymphoscintigraphy (in some cases corroboration with direct lymphangiography necessary).
	* lack of lymph vessel contractility
	obliterated skin lymphatics and collecting trunks on histology
	elephantiasis.

* investigated only in experienced centers with use of lymphoscintigraphic methods or of cannulated vessel.



FIGURE 2

Diagram of the technique of LNVS, by invagination of the distal part of the cut node to the lumen of the vein.

Diagramme de la technique d'anastomose ganglioveineuse par invagination de la partie distale du ganglion sectionné dans la lumière de la veine.

FIGURE 3

Diagram of the technique of a lymph vessel-vein end-to-end anastomosis. Only large lymph vessels are suitable for this type of shunting. A 7 - 0 or 8 - 0 absorbable interrupted suture with curved tapered needle is used. A, B - stages of the operation.

Diagramme de la technique d'anastomose lymphoveineuse termino-terminale. Seuls les vaisseaux lymphatiques de large calibre sont appropriés à ce type d'anastomose. Des sutures interrompues en matériel résorbable de 7 - 0 à 8 - 0 avec aiguille courbe seront réalisées. A, B - différentes étapes opératoires.

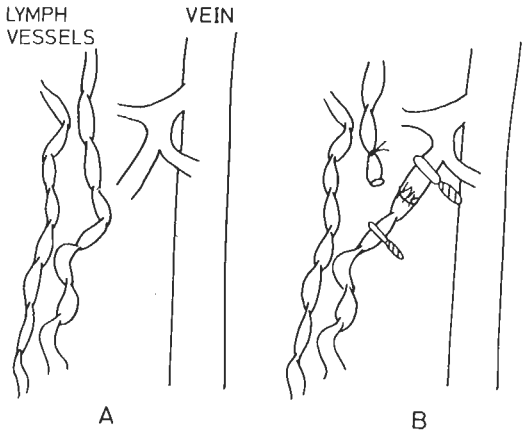

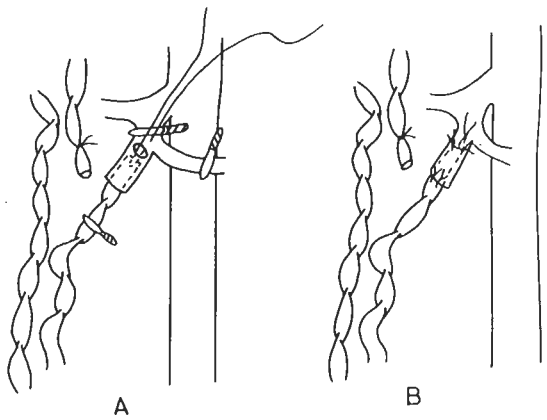

Figure 4

Diagram of the technique of lymph vessel to vein anastomosis by invagination of the lymphatic into a small vein.

Diagramme de la technique d'anastomose lymphoveineuse par invagination du lymphatique dans une petite veine.

(a) The groin skin should be shaved and disinfected 48 hours before the operation, and kept under a sterile dressing until the day of operation.

(b) Patient should be given depository type of penicillin at least 3-5 days before the operation and continued every 7th day for 1-2 months.

(c) Special care should be taken during lymph node dissection not to damage the afferent lymph vessels and the lymph node capsule.

(d) Blood supply to the lymph node should be preserved.

(e) The lymph node should be cut transversely across its long axis between the first distal and second third.

(f) Care should be taken to avoid kinking of the vein at the time of its mobilization. Only the anterior wall of the vein should be made free.

(g) Delicate vascular clamps should be used to avoid vein wall damage. After venotomy, the lumen of the vein should be rinsed with heparin saline solution, the distal and proximal segments of the vein must also be filled with heparine saline.

(h) Bleeding points of the cut surface of the lymph node must not be coagulated, as this procedure may obliterate lymphatic sinuses.

(i) Only the capsule of the node without parenchyma should be stitched to the vein wall, interrupted 6-0 or 7-0 Dexon being the most suitable suturing material. Absorbable polyglycolic acid sutures produce less foreign body reaction than the non-absorbable ones. This is of a great importance for avoiding the narrowing or even closure of the lymphatic anastomoses. An operating microscope and magnification × 8-12.5 during dissection and suturing should be used.

(j) After release of vascular clamps a slight massage of the distal part of the limb should be instituted to increase the lymph flow through the anastomosis.

(k) Systemic heparinization is contraindicated because of bleeding from the suture line. Thrombotic complications have, so far, not been observed.

(l) All bleeding points in the wound should be ligated or coagulated to avoid hematoma formation. Suction drainage of the wound should be instituted for 48 hours.

(m) Elastic stockings or bandage should be put on the operated limb immediately after completion of the operation. Ambulation as soon as the patient awakes from the anesthesia is indicated. Walking increases the lymph flow and prevents blood stasis in the veins.

B) Lymph vessel-vein shunt (LVS).

According to our experience, this type of anastomosis should be performed in cases with dilated lymph vessels, easily dissected (chylous reflux, hyperplastic type of lymphedema), or when no suitable lymph nodes are available. Clinical and lymphangiographic indications, as well as contraindications are the same as for lymph node-vein shunts. Two types of operative techniques have been presented in Fig. 3 and 4. One is an end-to-end anastomosis of dilated lymph vessel with a vein of the same caliber. To avoid a stricture atr the site of anastomosis, a short tubing can be inserted into the lymph vessel and vein for the time of suturing and removed immediately beforte completion of the anastomosis through an incision in the proximal part of the vein. Technically more simple is the procedure of invagination of the lymph vessel into the vein. Tension should be avoided. Sutures sealing the gap between the lymph vessel and vein should not go through the whole cross section of the wall. In all types of LVS a special care should be taken not to deprive the lymph vessel of its blood supply (!). The lymphatic vasa vasorum can easily be seen under magnification.

processus inflammatoire actif dans la peau et les lymphatiques. Une culture lymphatique peut révéler quelles souches de bactéries sont responsables des points d'inflammation infraclinique. La présence de lymphocytes activés dans la lymphe signale un processus chronique aubclinique dans la peau. L'évaluation histologique d'un spécimen de vaisseau lymphatique peut donner une vue sur l'état d'avancement du processus oblitératif.

Une biopsie cutanée peut montrer des images d'infiltration focale et de marginalisation des neutrophiles au niveau de la paroi des vaisseaux sanguins et dans de petits lymphatiques. Ces différentes observations démontrent la présence d'un processus inflammatoire chronique actif qui ne peut être autrement détecté cliniquement.

— V —

TRAITEMENT DU LYMPHŒDÈME AVEC ANASTOMOSE MICROCHIRURGICALE LYMPHOVEINEUSE

De nombreuses études expérimentales ont été réalisées sur les techniques d'anastomose ganglionnaire et lymphoveineuse (10-16). Ces études ont fait le lit des applications cliniques des anastomoses lymphoveineuses au niveau des extrémités et, une fois les résultats préliminaires obtenus, contribué à leur amélioration technique (17-32). L'auteur a réalisé des études expérimentales sur les anastomoses lympho-ganglionnaires sur le chien en 1966 et après obtention de résultats satisfaisants, introduisit l'opération avec NIELUBOWICZ pour traiter les lymphœdèmes humains (33).

A) Technique opératoire des anastomoses ganglioveineuses (10, 33, 34).

Les principes de la technique sont représentés par les figures 1 et 2. Certains points doivent être mentionnés.

(a) La peau de la région inguinale doit être rasée et désinfectée 48 heures avant l'opération et placée sous bandage stérile jusqu'au jour de l'opération.

(b) Le patient doit être placé sous traitement par pénicilline au moins 3 à 5 jours avant l'opération et celui-ci doit être continué pendant toutes les semaines durant 1 à 2 mois.

(c) Une attention spéciale doit être portée durant la dissection ganglionnaire à ne pas endommager les vaisseaux lymphatiques afférents et la capsule ganglionnaire.

(d) L'apport sanguin au ganglion doit être préservé.

(e) Le ganglion doit être coupé transversalement suivant son grand axe entre le tiers distal et le 2me tiers.

(f) L'attention doit être portée à éviter de léser la veine au moment de sa mobilisation. Seule la paroi antérieure de la veine doit être libérée.

(g) Les clamps vasculaires doivent être utilisés délicatement pour éviter d'endommager la paroi veineuse. Aprés venotomie, la lumière de la veine doit être rincée avec une solution saline héparinée, les segments distaux et proximaux de la veine doivent également être remplis avec la solution saline héparinée.

(h) Les points de saignements de la surface de section ganglionnaire ne doivent pas être coagulés étant donné que ce procédé peut oblitérer les sinus lymphatiques.

(i) Seule la capsule du ganglion (sans parenchyme) doit être attachée à la paroi veineuse, du Dexon 6-0 7-0 représentant le matériel de suture le plus approprié. Des sutures en matériel résorbable produisent moins de réactions de corps étrangers que les matériels non résorbables. Ceci est de grande importance pour éviter les strictions ou même fermetures des anastomoses lymphatiques. Un microscope opératoire et un grossissement de 8 à 12,5 durant la dissection et la suture seront utilisés.

A method of implantation of lymph vessel to the vein has been described by DEGNI (35, 36).

We have slightly modified the procedure. In our hands as short as possible segment of lymph vessel for anastomosis is dissected. Depriving the vessel of blood supply seems to be harmful for viability of the wall and its contractibility. Also, only the anterior aspect of saphenous vein is dissected to avoid vein contraction. The operation begins with staining the superficial lymphatic vessels by injecting 2-3 ml of 11 % Patent Blue Violet dye into the interdigital spaces of the foot. After staining the vessels, a slightly curved cutaneous incision is made, starting a little below the inguinal fold so as to obtain a good approach to the superficial lymphatic vessels and to the great saphenous vein. The lymphatic vessel must be dissected carefully mostly by blunt separation with scissors. Each isolated lymphatic vessels (from 3-9 in number) is held by a traction loop of nr. 1 or 2 black silk. After a complete dissection of lymphatic vessels the dissection of the great saphenous vein is started. A segment of the vein at an adequate level is held by two traction loops of umbilical tape. As the next step of the operation the lymphatic vessel is divided ; its proximal stump is ligated with fine silk thread. A straight or angled grooved venous needle with adequate diameter, according to the surgeon's choice, is inserted at an appropriate level into the great saphenous vein, and held by the assistant who rotates in the groove down to avoid bleeding. The distal lymphatic stump to be anastomosed is exposed. A 7-0 double arterial curved needle with prolene suture is used to perform the anastomosis. One of the two needles is passed from outside through the lymphatic wall and coming out through the lumen. The same needle is then inserted into the vein orifice through the grooved venous needle from inside to outside of the wall and coming out at a distance of 2 mm from the orifice. The same maneuver is repeated with the other needle at a distance of 1 mm from the other. The lymphatic vessel is pulled cautiously into the vein. The stitch is tied loosely in order to avoid a stricture at the outlety. There is no need for supplementary sutures, because the elasticity of the vein wall permits sealing of the site of anastomosis. When bleeding occurs it is minimal and a slight pressure with the glove for several minutes is sufficient to stop the leakage. After completion of the first anastomosis other lymphatics are implanted.

C) Postoperative management.

Postoperative management aimed at controlling lymph formation and encouraging lymph drainage is essential in immediate period after the operation.

a) Limb positioning is important, with limb elevation at the heart level. Higher level of elevation is unnecessary and uncomfortable for the patient.

b) Prevention of secondary bacterial infection is critical for the outcome of surgical treatment. Antibacterial therapy should protect against wound infection and attacks of lymphangitis. Bezathine penicillin 1200000 units every 7 days is highly recommended. Local care of the skin, with cleaning and antisepsis is advocated.

c) External support is indispensable. It can be accomplished initially with elastic bandage. Later, as edema volume is reduced, application of elastic stockings as a containment garment to maintain limb size is recommended. One should start with lower compression hosiery, gradually building it up to allow the patient to get accustomed to the higher external pressure.

d) Lymph flow should be facilitated by walking or isotonic exercises in conjugation with external support. Manual lymph drainage can provide additional reduction in swelling. Moreover, it may prevent its early occlusion.

(j) Après lâchage des clamps vasculaires, un délicat massage de l'extrémité distale du membre sera instauré pour augmenter le flux lymphatique à travers les anastomoses.

(k) Une héparinisation systématique est contrindiquée en raison du saignement à travers la suture. Des complications thrombotiques n'ont pas été jusqu'à présent observées.

(l) Tous les points de saignement dans le site opératoire doivent être obturés ou coagulés de manière à éviter la formation d'hématomes. Un drainage aspiratif, une aspiration du site opératoire doit être instaurée pour 48 heures.

(m) Les bandages ou compressions élastiques doivent être placés sur le membre opéré immédiatement après réalisation de l'opération. La mobilisation du patient est indiquée dès que celui-ci sort de son anesthésie. La marche augmente le flux lymphatique et prévient la stase veineuse.

B) Shunt lymphoveineux.

Selon notre expérience, ce type d'anastomose sera réalisé dans les cas avec vaisseaux lymphatiques dilatés, facilement disséqables (reflux chyleux, lymphœdème de type hyperplastique) ou quand aucun ganglion approprié n'est disponible. Les indications cliniques et lymphangiographiques de même que les contre-indications sont les mêmes que pour les shunts ganglionnaires. Deux types de techniques opératoires sont représentées par les figures 3 et 4. L'un consiste en une anastomose termino-terminale du vaisseau lymphatique dilaté avec une veine de même calibre. Pour éviter une striction au niveau du site anastomotique, un tube court peut être inséré pour le temps de suture dans le vaisseau lymphatique et la veine et enlevé directement après réalisation de l'anastomose à travers une incision de la partie proximale de la veine. Techniquement plus simple est la technique d'invagination du vaisseau lymphatique dans la veine. Toute tension doit être évitée. Les sutures fermant la lumière entre le vaisseau lymphatique et la veine ne doivent pas comprendre la section totale de la paroi.

Dans tous les types d'anastomoses lymphoveineuses, une attention spéciale sera portée à ne pas supprimer l'apport veineux aux vaisseaux lymphatiques. Les *vasa vasorum* lymphatiques peuvent être aisément vus sous grossissement.

Une méthode d'implantation des vaisseaux lymphatiques à la veine a été décrite par DEGNI.

Nous avons modifié sensiblement le procédé. Dans nos mains, un segment de vaisseau lymphatique aussi court que possible est disséqué pour l'anastomose. La suppression du flux sanguin du vaisseau semble être préjudiciable pour la viabilité de la paroi et sa contractilité. Seule la paroi antérieure de la saphène est ainsi disséquée pour éviter la contraction veineuse. L'opération commence avec la coloration des vaisseaux lymphatiques superficiels par injection de 2 à 3 ml de Patent Blue 11 % dans les espaces interdigitaux du pied. Après coloration des vaisseaux, une incision cutanée légèrementy courbe est réalisée partant un peu en dessous de la région inguinale de manière à obtenir une bonne approche des vaisseaux lymphatiques superficiels et de la grande veine saphène. Le vaisseau lymphatique doit être disséqué précautionneusement.

Chaque vaisseau lymphatique isolé (de 3 à 9 en nombre) est maintenu par une anse de traction en soie noire n° 1 ou n° 2. Après dissection complète des vaisseaux lymphatiques, la dissection de la grande saphène est débutée. Un segment de la veine à un niveau adéquat est maintenu par 2 anses de traction. Le vaisseau lymphatique est sectionné au stade suivant de l'opération. Son extrémité proximale est liée avec un fil de soie fine. Une aiguille veineuse droite ou angulée de diamètre adéquat selon le choix du chirurgien est insérée à un niveau approprié dans la grande saphène et maintenue par l'assistant qui la mobilise pour éviter le saignement. L'extrémité distale du lymphatique à anastomoser est exposée. Une aiguille courbe artérielle avec matériel de suture de prolène est utilisée pour réaliser

D) **Results of microsurgical lympho-venous anastomoses.**

The results of microsurgical lymphovenous anastomoses are not as satisfactory as it was expected when the method had been introduced into clinical practice (10, 33). This applies so much to the lymph node-node vein as to the lymph vessel-vein anastomoses. Most authors report good early results but subsequent deterioration occurs as early as 6 months after the operation. There are, however, exceptions with cases observed for 20 years with permanent improvement (own observation, see below). There are several factors which may adversely affect the function of newly formed anastomoses and subsequently lead to their obliteration. These are :

1. Local :
   a) infection of the operative wound,
   b) damaging of the afferent vessels,
   c) chronic inflammatory reaction due to the presence of non-absorbable sutures,
   d) formation of a parietal clot with its subsequent organization,
   e) lack of union between lymphatic and venous endothelium.
2. Distant :
   a) lack of lymph vessel contractility due to previous bacterial inflammatory changes (lymphangitis) and replacement of contractile elements with fibroblasts. Noncontracting vessels are not able to propel lymph along lymphatics during the periods of rest of extremities. During walking the tissue fluid is pressed into the initial lymphatics, the collectors are filled and due to high pressure produced in them only some lymph flows to the upper part of the body. Lack of competent valves is responsible for a retrograde flow during muscular relaxation.
   b) progression of inflammatory changes from distal lymphatics upwards to the anastomosis.
   c) segmental or total obliteration of main collecting trunks with insufficient collateral circulation.
   d) major fibrotic changes in the lymph nodes with lkymph flow obliteration.

1. ***Clinical evaluation of results.***

In this statistical evaluation only patients followed for a period of time longer than 10 years will be considered.

a) *Postsurgical lymphedema of lower limbs.*

More than 150 patients with obstructive lymphedema have been observed over the last 20 years. Out of them a special group of forty-two patients with postsurgical lymphedema has been selected. Thirty of them developed lymphedema subsequently to hysterectomy and radiotherapy due to uterine cancer, the others after orthopedic or other operations performed in the thigh. Twenty-seven patients had a LNVS performed in the inguinal region. Out of that number 25 patients suffered of cancer of uterus. Twenty-two of them died because of the progression of the disease in the period between 1966 and 1973. Good results as decreased leg circumference, improved flexing in the ankle and knee joints, subsidence of bursting pains in the leg in upright position were obtained in 80 % of cases. Four patients operated upon 1967 [2], 1968 [1] and 1975 [1] have survived until 1986. In the first three an evidently good results persisting for 18 years was noted. In a patient with hip operation, the LNVS performed in 1967 brought about a significant improvement.

l'anastomose. Une des deux aiguilles est passée à travers la paroi lymphatique de l'extérieur et ressortie de la lumière. La même aiguille est alors insérée dans l'orifice veineux et ressortie à une distance de 2 mm de l'orifice. La même manœuvre est répétée avec l'autre aiguille à une distance de 1 mm de l'autre. Le vaisseau lymphatique est poussé avec précaution dans la veine. Le noeud est fait dans le but d'éviter une striction au niveau de l'anastomose. Des sutures supplémentaires ne sont pas nécessaires parce que l'élasticité de la paroi veineuse permet la fermeture du site d'anastomose. Quand un saignement se produit, il est minime et une pression douce avec le gant durant quelques minutes est suffisante pour stopper l'hémorragie. Après réalisation de la première anastomose, les autres lymphatiques sont implantés.

C) **Surveillance post-opératoire.**

La surveillance post-opératoire vise à contrôler l'écoulement de lymphe et à encourager le drainage lymphatique ; elle est essentielle dans la période immédiate après l'opération.

a) Le positionnement du membre est important avec élévation de celui-ci au niveau du cœur. De plus hauts niveaux d'élévation ne sont pas nécessaires et sont inconfortables pour le patient.

b) La prévention d'infections bactériennes secondaires est critique pour l'avenir du traitement chirurgical. Un traitement antibactérien doit protéger contre des infections cicatricielles et les accès de lymphangite.

   La Bezathine pénicilline 1200000 unités tous les 7 jours est hautement recommandée. Les soins locaux de peau avec nettoyage et asepsie sont appliqués.

c) Un support externe est indispensable. Il peut être réalisé initialement avec des bandages élastiques. Plus tard, comme l'œdème diminue de volume, l'application de compressions élastiques pour maintenir la dimension du membre est recommandée. L'on commencera avec des compressions basses construisant graduellement celles-ci de manière à permettre au patient de s'habituer à de plus grandes pressions.

d) Le flux lymphatique doit être facilité par la marche ou bien des exercices isotoniques en conjugaison avec supports externes. Le drainage lymphatique manuel peut procurer une réduction supplémentaire de l'œdème.

D) **Résultats des anastomoses microchirurgicales lymphoveineuses.**

Les résultats des anastomoses microchirurgicales lymphoveineuses ne sont pas aussi satisfaisants qu'elle ne le laissait espérer lorsque la méthode fut introduite dans la pratique clinique. Et ceci s'applique aussi bien aux anastomoses ganglio- que lymphoveineuses. La plupart des auteurs rapportent des résultats précoces bons mais une détérioration ultérieure six mois après l'opération. Il y a toutefois des exceptions avec des cas observés durant 20 ans avec amélioration permanente (observation personnelle, voir plus bas). Différents facteurs peuvent affecter négativement la fonction des anastomoses nouvellement formées et mener ultérieurement à leur oblitération. Ceux-ci sont :

1. Locaux :
   a) infection de la cicatrice opératoire,
   b) endommagement des vaisseaux afférents,
   c) réaction inflammatoire chronique due à la présence de sutures non-résorbables,
   d) formation d'un thrombus pariétal et son organisation ultérieure,
   e) absence d'union entre les endothélium lymphatique et veineux.

b) *Postinflammatory lymphedema.*

In the group of patients with postinflammatory lymphedema it is difficult to evaluate the results of treatment because of diversity in duration of lymphedema, differences in incidence rate of lymphangitis and type of therapy before admission to our hospital. Majority of patients were treated conservatively. Only in 2 out of 20 patients treated with lymph node-vein shunts showed permanent improvement. Our recent experience gained during routine cannulation of calf lymphatics indicates that most of the distal vessels become obliterated within several months after the first incidence of acute lymphangitis and within the first two years after surgical removal of lymph nodes (mastectomy, groin dissection). Any trial of microsurgical correction will at that stage be met with ill success.

c) *Hyperplastic lymphedema.*

Out of twelve patients under observation for more than 10 years ten were operated upon. In 9 who have shown up recently for the routine check-up there were 5 with good permanent results after surgery, 1 with a temporarily good result and 1 without improvement. Two patients treated with conservative means had a continuously increasing swelling of the limb.

d) *Primary idiopathic lymphedema.*

This group of patients has been divided, according to the radiological appearances of lymphatics, into 3 subgroups. In subgroup I no lymphatic collectors could be visualized, in subgroup II only a single tiny vessel could be shown in the leg and thigh, often with a small inguinal lymph node, in subgroup III beside of thin vessels, radiological signs of lymph stasis in foot and lower leg could be demonstrated. The majority of the operated patients had their surgery performed in the late 1960 s. At that time, soon after the LNVS techique had been introduced into the clinical practice, the indications for LNVS were not accurately established. In the course of time indications became restricted to rather infrequent cases with evident signs of non-surgical blockage of lymph outflow pathways. Comparison of the results of conservative and surgical treatment did not reveal any starting differences. However, in some separately evaluated cases improvement could be attributed only to surgery since it was linked in time with the operation. It is noteworthy that the subgroup with radiological signs of lymph stasis revealed the highest incidence rate of infections complications. In 15,4 % of patients a slight decrease of edema was observed after treatment with antibiotics for diseases unrelated to lymphedema. This may indicate that the primary idiopathic lymphedema may be caused or at least aggravated by infectious factors. The development of edema in 35 % of previously normal other legs during the follow-up period supports this presumption.

— VI —
COMMENTS

Only lymphedema of lower limbs with local segmental obstruction and patent, contracting distal lymphatics and no active inflammatory process in the skin and lymph vessels can be treated with surgical lympho-venous shunts with satisfactory results.

In cases of hyperplastic lymphedema LNVS should certainly be tried, since in a large percent of cases an evident improvement can be obtained.

Primary idiopathic lymphedema should be treated with conservative means, although in a small number of cases an improvement was observed after surgery performed more than 10 years ago.

Special comment should be devoted to the operation of lymphovenous shunts performed at the time of ilio-inguinal dissection, in order to prevent development of lymphedema. OREFICE et al. (30) performed lympho-venous anastomoses (LVA) in 30 patients, immediately after the completion of ilio-inguinal dissec-

2. A distance :

a) absence de contractions vasculaires lymphatiques dues à des modifications inflammatoires bactériennes préalables (lymphangite) et remplacement des éléments contractiles par des fibroblastes. Les vaisseaux non contractiles ne sont pas capables de propulser la lymphe à travers les vaisseaux durant les périodes de repos de l'extrémitéı Durant la marche, le fluide tissulaire est poussé dans les lymphatiques initiaux, les collecteurs sont remplis et eu égard aux hautes pressions produites, seulement une partie de la lymphe se dirige vers la partie supérieure du corps. L'absence de valvules fonctionnelles est responsable d'un flux rétrograde pendant la contraction musculaire.

b) progression de modifications inflammatoires à partir des lymphatiques distaux vers l'anastomose.

c) oblitération totale ou segmentaire des principaux troncs collecteurs avec circulation collatérale insuffisante.

d) modifications fibrotiques majeures au niveau des ganglions avec obstacle au flux lymphatique.

1. ***Evaluation clinique des résultats.***

Dans cette évaluation statistique ne seront pris en compte que les patients avec un suivi supérieur à 10 ans.

a) *Lymphœdème post-opératoire des M.I.*

Plus de 150 patientes avec lymphœdème obstructif ont été observées durant les 20 dernières années. Parmi elles, un groupe spécial de 42 patientes avec lymphœdème post-opératoire a été sélectionné. 30 d'entre elles développèrent des lymphœdèmes suite à une hystérectomie et à une RXthérapie pour cancer utérin, les autres après inverventions orthopédiques ou autres au niveau de la cuisse. 27 patientes subirent une anastomose ganglio-veineuse au niveau de la région inguinale. Parmi celles-ci, 25 avaient présenté un cancer de l'utérus. 22 d'entre elles décédèrent suite à une progression de leur maladie cancéreuse durant une période entre 1966 et 1973. De bons résultats (circonférence diminuée du membre, flexion augmentée du genou et de la hanche, rémission des douleurs du membre en position debout) furent obtenus dans 80 % des cas. 4 patientes opérées en '67, '68 et '75 ont survécu jusqu'en '86. Pour les trois premières, un résultat manifestement bon et persistant pendant 18 ans fut noté. Chez la patiente avec opération de la hanche, l'anastomose lympho-ganglionnaire réalisée en '67 amena une amélioration significative.

b) *Lymphœdème post-inflammatoire, post-infectieux.*

Dans le groupe de patientes avec lymphœdème post-infectieux, il est difficile d'évaluer le résultat du traitement en raison de la diversité de durée du lymphœdème, de différences dans le taux d'incidence de lymphangites et des différences de type de traitement appliqué avant leur admission hospitalière. La majorité des patientes avait été traitée de manière conservative. Seulement dans deux de ces 20 patientes traitées avec anastomose lymphoveineuse fut observée une amélioration permanente. Notre expérience récente obtenue durant les cannulations de routine de lymphatique du mollet indique que la plupart des vaisseaux distaux s'oblitèrent quelques mois après le premier épisode de lymphangite aiguë et dans les 2 premières années après la lymphodétectomie chirurgicale grave (mastectomie ou dissection inguinale). Toute correction microchirurgicale sera entreprise à ce stade avec peu de succès.

c) *Lymphœdème hyperplastique.*

Parmi 12 patientes en observation pendant plus de 10 ans, 10 furent ainsi opérées. Dans 9 cas qui s'étaient présentés récemment pour leur bilan de routine, 5 présentaient un bon résultat permanent après chirurgie, 1 un résultat temporairement bon et 1 aucune amélioration. 2 patientes traitées par moyens

tion for metastatic nodal involvement. Actually, when compared to another group of 84 patients previously operated on by ilio-inguinal nodal dissection without lympho-venous anastomoses, the series showed a lower rate of local-regional complications (38 % vs 65.9 %). The mean duration of hospital stay was also reduced (18.5 vs 34.7 days). Distant lymphedema of the lower limb was observed in 7 of 23 patients who had received LVA, whereas in the control group, lymphedema was recorded in 39 of 52 patients, who were regularly followed-up (30 % vs 75 %).

Another comment will deal with treatment of filarial lymphedema with lympho-venous shunts. The greatest experience in this area has S. JAMAL from Thanjavur (india). JAMAL (37, 38) reported his experience in over 3.000 patients with filarial lymphedema. Diethylcarbamazine in doses of 300 ml per day for 5 days is administered monthly to both block production of microfilaria by inswelling adult worms and also to prevent reinfection. Where simple measures such as elastic support and prevention of sepsis fail to improve edema after 2 months then operative correction is recommended.

For Grade 1 edema (i.e., spontaneously reversible on elevation, nonoperative therapy only is used.

For Grade 2 edema (i.e., irreversible, predominantly nonpitting edema with moderate fibrosis), lymp nodal-venous shunt is performed. Using this technique, the draining regional lymph node and long saphenous vein are exposed. After the distal end of the saphenous vein is ligated and divided and a wedge of node excised, the proximal end of the saphenous vein is anastomosed to the cut surface of the node capsule.

For Grade 3 edema (i.e., irreversible edema with a leg circumference greater than 5 cm at one or more levels compared with the contralateral leg), a nodal-venous shunt is performed in conjunction with debulking of excess tissue while sparing the deep fascia. This procedure is carried out in one stage except in huge legs when first excess bulk on the medial side is removed followed 2 weeks later by similar debulking on the lateral portion.

For Grade 4 edema (i.e., when elephantiasis is grotesque), the papillioma and warts are initially shaved off before proceeding to nodal-venous shunt and debulking. Complications include local collections of lymph, lymphorrhea, hematoma, or wound infection after nodal-venous shunt, after debulking. Unfortunately, recurrence is common in treatment of Grade 4 filarial lymphedema.

conservateurs présentaient un œdème continuellement croissant du membre.

d) *Lymphœdème idiopathique primaire.*

Ce groupe de patientes a été divisé en 3 sous-groupes suivant leur aspect radiologique des lymphatiques. Dans le sous-groupe I, aucun collecteur lymphatique ne 'pouvait être visualisé. Dans le sous-groupe II, un seul fin vaisseau put être démontré au niveau du membre et de la cuisse souvent associé à un petit ganglion inguinal. Dans le sous-groupe III, outre de fins vaisseaux lymphatiques, les signes radiologiques de stase lymphatique au niveau du pied et du membre purent être démontrés. La majorité des patientes opérées l'ont été fin des années '60. A ce moment et rapidement après introduction des techniques d'anastomose lymphoganglioveineuse dans la pratique clinique, leur indication n'était pas encore déterminée de manière précise. Au cours du temps, ces indications se restreignirent à des cas relativement peu fréquents avec signes évidents de blocage non chirurgical des voies lymphatiques. La comparaison des résultats des traitements conservateurs et chirurgicaux ne révéla pas de différence au départ. Toutefois, dans certains cas évalués séparément, une amélioration put être attribuée à la chirurgie seule car reliée temporellement à l'acte opératoire.

Il est à noter que le sous-groupe avec signes radiologiques de stase lymphatique démontra la haute incidence de complications infectieuses. Dans 15,4 % des cas, une discrète diminution de l'œdème fut observée après traitement par antibiotiques pour pathologie non liée au lymphœdème. Ceci peut indiquer que le lymphœdème idiopathique primaire serait causé ou du moins aggravé par des facteurs infectieux. Le développement d'un œdème au niveau de 35 % des membres préalablement normaux durant le suivi supporte cette hypothèse.

— VI —
COMMENTAIRES

Seuls les lymphœdèmes des membres inférieurs avec obstruction segmentaire locale, lymphatiques distaux contractiles et perméables et sans phénomène inflammatoire actif au niveau de la peau ou des vaisseaux lymphatiques peuvent être traités par anastomose chirurgicale lymphoveineuse avec des résultats satisfaisants. Dans les cas de lymphœdème hyperplastique, l'anastomose ganglioveineuse doit certainement être essayée puisque dans un large pourcentage de cas, une amélioration évidente peut être obtenue. Les lymphœdèmes primaires idiopathiques seront traités par moyens conservateurs bien que, dans un petit nombre de cas, une amélioration ait été observée après chirurgie réalisée il y a plus de dix ans.

Un commentaire spécial doit être donné à propos de l'opération d'anastomose lympho-veineuse réalisée au moment d'une dissection inguino-iliaque dans le but de prévenir le développement des lymphœdèmes.

OREFICE et al. (30) réalisèrent des anastomoses lymphoveineuses chez 30 patientes immédiatement après curage ganglionnaire inguino-iliaque pour envahissement métastatique. Actuellement, comparativement à un autre groupe de 80 patientes préalablement opérées ayant subi la même opération mais sans anastomose lymphoveineuse, cette série montre une fréquence plus faible de complications locorégionales (38 % vs 66 %).

La durée moyenne de séjour hospitalier fut également réduite (18,5 vs 34,7 jours).

Un lymphœdème du MI fut observé chez 7 des 23 patientes qui subirent une anastomose lymphoveineuse alors que dans le groupe contrôle un lymphœdème fut observé chez 39 des 52 patientes qui furent régulièrement suivies (30 % vs 75 %).

Un autre commentaire doit être fait en rapport avec le traitement des lymphœdèmes filiaires par anastomose lymphoveineuse.

La plus grande expérience en cette matière – sur près de 3000 patientes – a été rapportée par S. JAMAL de Thanjavur (Inde, 37-38). La diethylcarbamazine en doses de 300 ml par jour pendant 5 jours est administrée mensuellement pour bloquer la production microfiliaire en parasites de forme adulte et aussi pour prévenir la réinfection. Lorsque les simples mesures comme la contention élastique ou la prévention de l'infection échouent à améliorer l'œdème après 2 mois, alors la correction chirurgicale est recommandée.

Pour les œdèmes de grade I (spontanément réversibles par surélévation du membre), un traitement non-opératoire seul est indiqué.

Pour les œdèmes de grade II (œdèmes irréversibles, principalement avec fibrose modérée), l'anastomose ganglioveineuse sera réalisée.

Dans cette technique, la ganglion drainant le membre et la grande saphène sont disséqués. Après ligature de la partie distale de la saphène et dissection du ganglion, la partie proximale de la veine est anastomosée à la surface sectionnée de la capsule ganglionnaire.

Pour les œdèmes de grade III (œdèmes irréversibles avec circonférence du membre plus grande de 5 cm à un ou plusieurs niveaux et comparativement au membre contra-latéral), une anastomose ganglioveineuse est réalisée dans le même temps qu'une résection du tissu en excès et épargnant le fascia profond. Cette procédure est réalisée en une seule étape, excepté dans le cas de certains membres, quand un premier excès est réalisé sur la partie médiane et suivi deux semaines plus tard d'une opération similaire sur la partie latérale.

Pour les œdèmes de grade IV (cas caricaturaux d'éléphantiasis), les papillomes et les venues sont d'abord abrasées avant réalisation des anastomoses lympho-ganglionnaires et excision des tissus en excès. Les complications comprennent des collections locales de lymphe, lymphorrhée, hématome ou infection cicatricielle après anastomose lymphoganglionnaire ou après excision des tissus en excès. Malheureusement, la récidive est fréquente dans les lymphœdèmes filiaires de grade IV.

REFERENCES

1. KINMONTH J.B. — The lymphatic surgery, lymphography, and diseases of the chyle and lymph systems. *London, Arnold*, 1982.
2. OLSZEWSKI W.L., MACHOWSKI Z., SOKOLOWSKI J. et al. — Primary lymphedema. Radiological and histological images. *Pol. Med. J.*, 11, 1564, 1972.
3. CLODIUS L., PILLER N.B. — The use of tissue tonometer as a diagnostic aid in extremity lymphedema : a determination of its conservative therapy with benzo-pyrones. *Lymphology*, 9, 127, 1976.
4. CLODIUS L., DEAK L., PILLER N.B. — A new instrument for the evaluation of tissue tonicity in lymphedema. *Lymphology*, 9, 1, 1978.
5. PILLER N.B., CLODIUS L. — A tissue tonometer as an aid in the early detection of patients who are likely candidates for lymphedema following mastectomy. *in :* Adv. Lymphol., BARTOS V, DAVIDSON J.W., *Eds. Avicenum, Prague*, 1982, 463.
6. CHEN H.C., O'BRIEN M., PRIBAZ J.J., ROBERTS H.N. — The use of tonometry in the assessment of upper extremity lymphedema. *Brit. J. Plast. Surg.*, 41, 399, 1988.
7. KLEINHAUS E., BAUMEISTER R.G.H., HAHN D., SINDA S., BULL U., MOSER E. — Evaluation of transport kinetics in lymphoscintigraphy : follow-up study in patients with transplanted lymphatic vessels. *Eur. J. Nucl. Med.*, 10, 349, 1985.
8. VAQUEIRO M., GLOVICZKI P., FISHER J., HOLLIER H., SCHIRGER A., WAHNER H. — Lymphoscintigraphy in lymphedema : an aid to microsurgery. *J. Nucl. Med.*, 27, 1125, 1986.
9. KOREN A., ZELIKOVSKI A., MELLOUL M., HADDAD M., REISS R. — Isotopic lymphangiography to evaluate lymphedema before and after operative treatment. *Lymphology*, 20, 96, 1987.
10. OLSZEWSKI W.L. — Experimental lympho-venous anastomoses. Abstract. *Congr. Pol. Surg. Soc., Lodz*, 1966.
11. CALDERON G., ROBERTS B., JOHNSON L.L. — Experimental approach to the surgical creation of lymphatic-venous communications. *Surgery*, 61, 122, 1967.
12. PUCKETT Ch.L., JACOBS G.R., HURWITZ J.S., SILVER D. — Evaluation of lymphovenous anastomoses in obstructive lymphedema. *Surg. Gyn. Obst.*, 66, 116, 1980.
13. CABANAS R., WHITMORE W.F. — The use of testicular lymphatics to bypass obstructed lymphatics in the dog. *Invest. Urol.*, 18, 262, 1981.
14. HOLLE J., MANDL H., KROPLER R. — Überbruckung eines Lymphgefassdefektes mittels Veneninterposition. *Handchirurgie*, 14, 83, 1982.
15. CHACHQUES J.C., MITZ V., VERNEJOUL P., DAILLET G., FONTA-URBAN E., VILAIN R. — Etude expérimentale de la circulation lymphatique après réimplantation de membres. *Ann. Chir. Plast. Esth.*, 28, 195, 198.
16. PUCKETT Ch.L. — Microlymphatic surgery for lymphedema. *Clin. Plast. Surg.*, 10, 133, 1983.
17. O'BRIEN B.M., SYKES P.J., THRELFALL G.N., BROWNING F.S.C. — Microlymphaticovenous anastomosis for obstructive lymphedema. *Plast. Reconstr. Surg.*, 60, 197, 1977.
18. O'BRIEN B.M., SHAFIROFF B.B. — Microlymphaticovenous and resectional surgery in obstructive lymphedema. *World J. Surg.*, 3, 3, 1979.
19. ROMAGNOLI G., MONTORSI M., FOX U. — Alcuni accorgimenti tecnici per la esecuzione delle anastomosi linfatico-venose. *Min. Chir.*, 36, 515, 1981.
20. SCHAY E., MOLNAR L., BALOGH F. — Lymphovenous shunt in lymphedema of the penis, scrotum and left lower limb. *Eur. Urol.*, 7, 367, 1981.

21. HUANG GONG-KANG, HU RU-QI, LIU ZONG-ZHAO, SHEN YAO-LIANG, LAN TIE-DE, PAN GONG-PING — Microlymphaticovenous anastomosis for treating lymphedema of the extremities and external genitalia. *J. Microsurg.*, 3, 32, 1981.

22. MILLERET R. — Technique d'anastomoses lymphatico-veineuses. *Phlébologie*, 34, 135, 1981.

23. SONG R., GAO X., LI Sh., ZUO Z. — Surgical treatment of lymphedema of the lower extremity. *Clin. Past. Surg.*, 9, 113, 1982.

24. ZAKI M.S., ATA T.A. — Lymphovenous anastomoses for treatment of secondary lymphedema of the lower limb. *Egypt. J. Plast. Reconstr. Surg.*, 6, 113, 1982.

25. KRYLOV V., MILANOV N., ABALMASOW K. — Microlymphatic surgery of secondary lymphedema of the upper limb. *Ann. Chir. Gynec.*, 71, 77, 1982.

26. CAMPISI C., TOSSATI E., MISENTI F., PAZZOLI A., TERACITANO V., ROCCA G., PADULA P., CORDARO S., FATO M. — New microsurgical techniques for treatment of lymphedemas : lymphatic-venous-lymphatic anastomoses, segmental lymphatic auto- and allo-transplantation. *Immunol. Hematol. Res.*, 2, 152, 1984.

27. GONG-KANG H., HU-RU-QI, LIU ZONG-ZHAO, SHEN LIAO-LIANG, PAN GONG-PING. — Microlymphaticovenous anastomosis in the treatment of lower limb obstructive lymphedema : analysis of 91 cases. *Plast. Reconstr. Surg.*, 76, 671, 1985.

28. IPSEN T., PLESS J., FREDERIKSON P.B. — Experience with microlymphaticovenous anastomoses for congenital and acquired lymphedema. *Sc. J. Plast. Reconstr. Surg.*, 22, 223, 1988.

29. HADDAH M., MATZ E., ZELIKOVSKI A., MELLOUL M., REISS R. — Surgical treatment of limb lymphedema. *Int. Surg.*, 73, 116, 1988.

30. OREFICE S., CONTI A.R., GRASSI M., SALVADORI B. — The use of lympho-venous anastomoses to prevent complications from ilio-inguinal dissection. *Tumori*, 74, 347, 1988.

31. GLOVICZKI P., FISHER J., HOLLIER L.H., PAIROLERO P.C., SCHIRGER A., WAHNER H.W. — Microsurgical lymphovenous anastomoses for treatment of lymphedema : a critical review. *J. Vasc. Surg.*, 7, 671, 1988.

32. CAMPISI C., TOSATTI E., CASACCIA M., TERACITANO V. et al. (15) — Microchirurgia dei linfatici. *Min. Chir.*, 41, 469, 1986.

33. NIELUBOWICZ J., OLSZEWSKI W.L., MACHOWSKI Z., SOKOLOWSKI J. — Surgical lympho-venous shunts in patients with secondary lymphedema. *Brit. J. Surg.*, 55, 440, 1968.

34. OLSZEWSKI W.L. — Surgical lympho-venous shunts for the treatment of lymphedema. *Lymphedema*, Ed. L. Clodius, Thieme, 1977, p. 103.

35. DEGNI M. — Treatment of lymphedema of lower limbs by lympho-venous anastomosis. *Abstr. Vth Int. Congr. Lymphol. Rio de Janeiro*, 1975.

36. DEGNI M. — New microsurgical technique of lymphatico-venous anastomosis for the treatment of lymphedema. *Lymphology*, 14, 61, 1981.

37. JAMAL S. — Lymphovenous anastomoses in filarial lymphedema. *Lymphology*, 14, 64, 1981.

38. JAMAL S. — Summary of symposium on elephantgiasis and the management of the swollen limb. *Lymphology*, 22, 103, 1989.

THE EUROPEAN JOURNAL OF
lymphology
and related problems
VOLUME 2 • NUMBER 7 • 1991

9 years experience in the treatment of secondary arm-lymphedema by micro-lympho-venous anastomosis.

9 années d'expérience dans le traitement des lymphœdèmes secondaires du membre supérieur par micro-anastomose lymphoveineuse.

G. INGIANNI

Clinic for Plastic- and Handsurgery
heinrich-Heine University Düsseldorf
Ferdinand-Sauerbruch-Klinikum, Arrenberger Str. 22
5600 Wuppertal 1
Director : Priv. Doz. Dr. med. habil. G. Ingianni

SUMMARY

Beginning from 1982 until January 1991, 48 patients with a secondary lymphedema of the extremities have been treated by micro-lympho-venous anastomosis. Only two patients with lymphedema of the leg have been operated with unfavorable results.

Now this kind of operation is no more performed on the lower limb.

By doing 3 - 6 micro-lympho-venous anastomosis at the upper extremities, an average of volume reduction of 40 % for the lower arm and 30 % of the upper arm after few weeks could be reached.

These results remained constant over 3 years and more. The volume of the upper arm was rather lower after a longer period of time.

The use of such technique is good feasible and has a low morbidity. Any other kind of conservative therapy may be done but mostly is unnecessary.

INTRODUCTION

Many different operative procedures have been used for reducing the volume in lymphedema. But only after developing fine microvascular procedures as by YAMADA (1969) (1), GILBERT and O'BRIEN (1974) (2), O'BRIEN and SCHAFIROFF (1979) (3) and many others (4, 5), it was possible to perform more physiological procedures. In 1980 the transplantation of lymphatic vessels was also presented by BAUMEISTER (6). Other new procedures as the autologous vein grafting to bridge lymphatics has been presented by CAMPISI giving also good results (7, 8, 9).

KEY WORDS : micro-lympho-venous anastomosis, microsurgical therapy of lymphedema.

Reprints request :
Priv. Doz. Dr. med. habil. G. Ingianni
Ferdinand-Sauerbruch-Klinikum,
Arrenberger Str. 22
5600 Wuppertal 1

RÉSUMÉ

De 1982 jusqu'à janvier 1991, 48 patientes avec lymphœdème secondaire des extrémités ont été traitées par micro-anastomose lymphoveineuse. Deux patientes avec lymphœdème du membre ont été opérées avec résultat non favorable.

Ce type d'opération n'est plus réalisé sur les M.I.

Par réalisation de 3 à 6 micro-anastomoses lymphoveineuses au niveau des extrémités supérieures, une réduction de volume moyenne de 40 % pour l'avant-bras et de 30 % pour le bras a été obtenue après quelques semaines.

Ces résultats restent constants après 3 ans et plus.

Le volume du membre supérieur était plutôt plus bas après une plus longue période de temps.

L'utilisation de telles techniques est bien réalisable et a une basse morbidité.

Tout autre type de traitement conservatif peut être fait mais généralement non nécessaire.

INTRODUCTION

Des procédures opératoires nombreuses et variées ont été utilisées pour réduire le volume même des lymphœdèmes mais la réalisation de procédures plus physiologiques a été possible seulement après le développement des techniques microchirurgicales fines comme par YAMADA (1969) (1), GILBERT et O'BRIEN, (1974) (2), O'BRIEN et SCHAFIROFF (1979) (3) et bien d'autres (4, 5). En 1980, BAUMEISTER (6) a aussi proposé la transplantation des vaisseaux lymphatiques. D'autres techniques nouvelles comme la greffe de veine autologue pour ponter des lymphatiques ont été présentées par CAMPISI (7, 8, 9) avec de bons résultats également.

Jusqu'à présent, toutes ces procédures microchirurgicales donnent des résultats satisfaisants de degrés variables et leurs avantages et désavantages respectifs ne seront pas discutés dans ce travail.

Le but de celui-ci est de présenter les résultats au long cours de la technique de micro-anastomose lymphoveineuse.

Right now all these three microsurgical procedures give satisfactory results of varying degrees and have some particular advantages and disadvantages which will not discuss here.

Furthermore we should like to present the long time experience of our technique of micro-lymphovenous anastomosis.

MATERIAL AND METHODS

After our basic experimental works in the years 1979 and 1980 on dogs, we have been convinced of the relative high patency rate (70 %) of our invaginations technique.
A lymphvessel is invaginated in a 2 to 3 times larger vein and fixed in this position with 3 to 4 single stiches of 10 - 0 monofile sutures (Fig. 1, 2).

After opening the microclamp the lymph flow occurs centripetally from this smaller vein to the following bigger vein. The lymphatic and competent venous valves also preclude a blood reflux to the anastomosis. A clotting occurs less often because the lymph has only 30 % of the coagulability of blood.

The identification of adequate lymphcollectors is easier by injecting 0,5 ml maximum volume of blue dye just 10 cm distal of the planned skin incision.

The operation is performed under local anesthesia with 0,5 % Bibivacain which gives a satisfactory analgesia for a period of 2 to 3 hours.

A magnification of 21 times by binocular operating microscope with assistent optic is necessary from the beginning of the operation. The lympho-venous anastomoses are done on the epifascial region. We prefere to operate in the proximal, medial part of the lower arm and in the medial mid portion of the upperarm. Both regions are easy to reach and have enough lymphcollectors and veins with adequate calibre running parallely. Antibiotics, mostly penicillin, are given for 16 days.

Postoperatively a moderate compression bandage is given beginning from the metacarpo-phalangeal-joints for maintaining a high flow through the lympho-venous anastomosis. After reaching a stable reduction of the volume a custom made elastic stoking is ordered.

The measurement of the swelling was done by the water displacement technique at different levels. Later on, we prefer to measure the circumference at many levels. The not affected arm was the standard. The effective difference between affected and unaffected side represented the presumed amount of edema.

RESULTS

Over the period of 9 years from beginning 1982 until january 1991 we have treated 48 patients with secondary lymphedema of the limbs. In the first year, we have done microlympho-venous anastomoses in two patients with a secondary lymphedema of the leg after genital tumors and irradiation. Despite our hope and after performing two operations on each leg, no improvement was reached and we decide not to use anymore this technique on lymphedema of the leg. We assume that hemodynamic impairment and eventually venous valve incompetence may be an important factor for the bad results (9).

In the remaining 46 patients, lymphedema was caused by breast amputation and in most of them by radiotherapy.

We neither did operate patients with fibrosis nor patients with many recurrence of infection. The indication for operation was not influenced by the age of the patients, not by the prognosis, not by the time of lymphedema. All 46 patients had already a long course of physiotherapy, compression stocking, manual lymphdrainage, and came to our hospital because of intolerance to prosecute conservative therapy.

At the beginning of our clinical experience we tried to reach a high number of a lympho-venous anastomoses and even at

MATÉRIEL ET MÉTHODES

Après différents travaux expérimentaux dans les années '79 et '80 sur les chiens, un taux relativement élevé de perméabilité de 70 % des anastomoses lympho-veineuses par la technique d'invagination a été obtenu. Un vaisseau lymphatique est invaginé dans une veine de 2 à 3 fois plus large et fixée dans cette position avec 3 à 4 simples sutures monofil 10 - 0.

Après lâchage du microclampage, la lymphe à travers le vaisseau veineux peut retourner vers la circulation générale.

La présence de valves compétentes tant au niveau lymphatique que veineux permet d'éviter un reflux sanguin vers l'anastomose. Une thrombose se développe moins fréquemment eu égard à la coagulabilité moindre de la lymphe (30 % de celle du sang).

L'identification de collecteurs lymphatiques adéquats est facilitée par l'injection de 0,5 ml au maximum de bleu 10 cm sous le niveau d'incision prévu.

L'opération est réalisée sous anesthésie locale (Bibivacain 5 %, qui donne une analgésie satisfaisante pour une période de 2 à 3 heures). L'opération se déroule dès son départ sous microscope binoculaire opératoire à grossissement 21 ×.

Les anastomoses lymphoveineuses sont réalisées dans la région épi-faciale, préférentiellement au niveau de l'avant-bras dans sa partie proximale médiane et au niveau du bras dans sa partie médiane moyenne. Ces régions sont faciles à atteindre et ont suffisamment de collecteurs lymphatiques de veines de calibre adéquat courant parallèlement. Des antibiotiques, principalement la pénicilline, sont administrés pendant 16 jours.

En post-opératoire, un bandage compressif modéré est appliqué de manière à maintenir un flux lymphatique élevé à travers les anastomoses lymphoveineuses. Dès qu'une réduction notable du volume est obtenue, une contention élastique sur mesure est prescrite.

Les mesures d'œdèmes ont été réalisées par la technique de déplacement liquidien à différents niveaux. Ultérieurement, la mesure des périmètres à différents niveaux a été préférée. Le bras contralatéral normal fut utilisé comme référence. La différence effective entre les côtés affecté et normal est présumée représenter l'œdème.

RÉSULTATS

Sur une période de 9 années s'étendant de 1982 à janvier 1991, 48 patientes avec œdèmes secondaires des membres ont été traitées. Durant cette première année, des anastomoses et micro-anastomoses lymphoveineuses ont été réalisées chez deux patientes avec lymphœdème secondaire des membres après tumeur génitale et irradiation. Malgré les espoirs placés dans ce type d'opération et bien que 2 opérations aient été réalisées sur chaque membre, aucune amélioration ne fut obtenue et cette technique ne fut plus utilisée ultérieurement sur des lymphœdèmes des membres inférieurs. Il est supposé que les différences hémodynamiques éventuellement des incompétences valvulaires veineuses, peuvent représenter un facteur important expliquant ces mauvais résultats.

Les lymphœdèmes des 46 autres patientes étaient consécutifs à une amputation mammaire et suivis dans la plupart des cas par une RX-thèrapie.

Les patientes avec fibrose ou avec de nombreuses épisodes d'infection ne furent jamais opérées.

L'indication opératoire ne fut pas influencée par l'âge des patientes ni par leur pronostic ni par le délai d'apparition des lymphœdèmes. Toutes ces patientes avaient déjà bénéficié de traitements physiothérapiques au long cours, de bandages compressifs, de drainages lymphatiques manuels et étaient admises en raison d'une intolérance aux traitements conservateurs consécutifs.

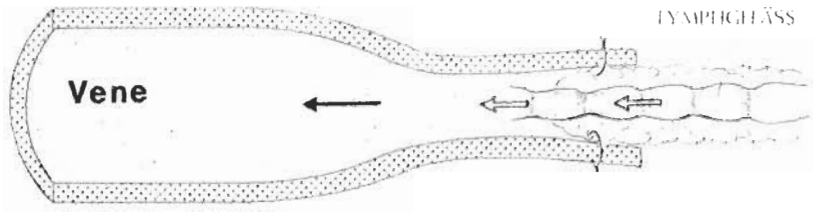

FIGURE 1

The lymphvessel is pulled through the anastomosis in the vein.
Few sutures between whole veinwall and periadventitial tissue are fixing the anastomosis.

Le vaisseau lymphatique poussé à travers l'anastomose dans la veine, quelques structures entre la paroi veineuse et le tissu péri-intersticiel fixent l'anastomose.

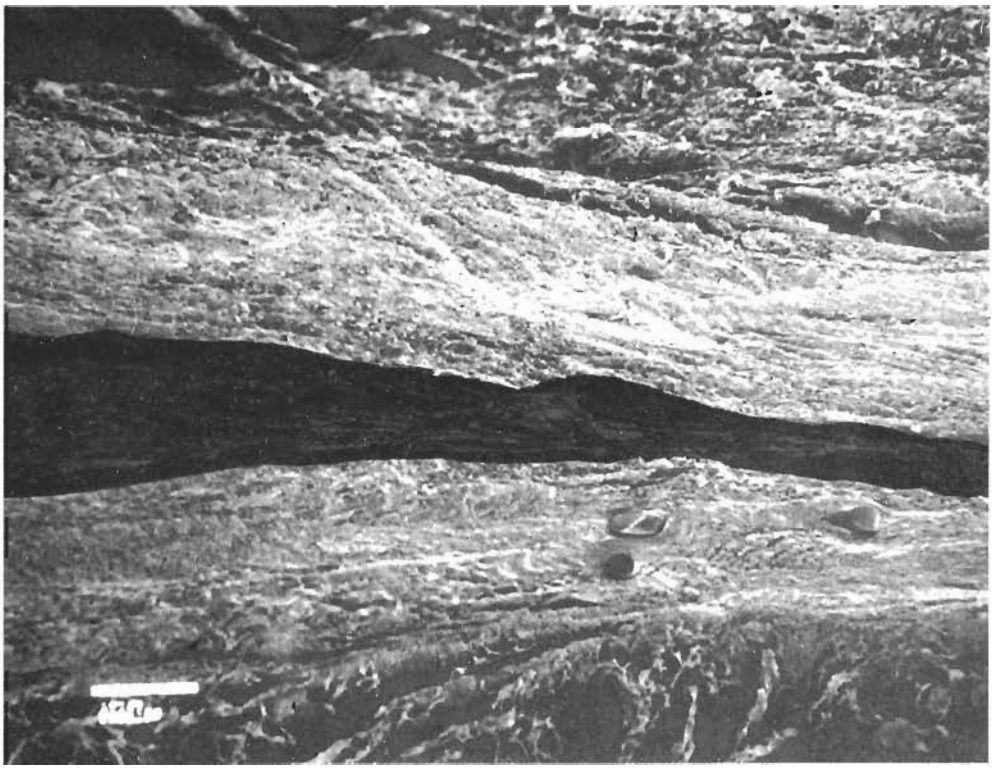

FIGURE 2

Scanning - electron - microscopic picture of a lymphovenous anastomosis with the invagination technique after three months.
Suture material can be seen just under the lympho-venous connection.

Image microscopique d'une anastomose lymphoveineuse avec technique d'invagination après 3 mois. Le matériel de suture peut être vu juste sous la connection lympho-veineuse.

two different levels. But with the time, was obvious that it was rather to prefer a small amount of lympho-venous connections for reaching a high flow through the anastomoses (9). After the first two years we never did an operation simultaneously to different levels. Most of the time we waited at least 6 months before doing a second operation and only on request of the patient.

During the first year after such an operation we could reach an average reduction of the lymphedema on the lower arm of 40 % and about 30 % on the upperarm. After a period of 3 years and more even without any other procedure or increasing a conservative therapy was possible to measure a stronger reduction of the upperarm with an average of about 40 %. Most of the patients find out that after about half a year they could more and more put out the compression stocking without having increasing swelling.

Au commencement, de nombreuses anastomoses lympho-veineuses et même à deux niveaux différents furent tentées. Toutefois, avec le temps, il devint évident qu'il était préférable de réaliser un petit nombre d'anastomoses dans le but d'obtenir un haut flux à travers celles-ci. Après les deux premières années, plus aucune opération simultanée à différents niveaux ne fut réalisée.

Dans la plupart des cas, au moins six mois de délai séparent une seconde opération et celle-ci est réalisée uniquement sur demande du malade.

Durant la première année de l'opération, une réduction moyenne du lymphœdème de l'avant-bras de 40% et de 30% au niveau du bras a pu être obtenue. Après une période de 3 années et sans autre procédure ou sans augmentation du traitement conservateur, il est possible de mesurer une diminution plus importante du bras avec une réduction moyenne d'environ 40 %.

DISCUSSION

It is interesting to see that after a longer period of time lymphovenous anastomoses still can give an improvement in reducing the swelling of a lymphedema.

In fact after 3 years the upper arm becomes a little better than just one year after preforming the micro surgical procedure. It seems that the better lymphodynamic drainage from the lower and upper arm makes it possible.

The lymphatic load can flow over the dermal plexus passing the " lymphotoms " finding the way to the lymphovenous anastomosis.

Of course the measurement done by water displacement, by difference in the circumferences are methods subject to some errors but they are good realisable and give good informations about the actual condition of the arm swelling.

Clinical benefit was however quite marked ranging in some particular good cases from restitution to the normal with an edema in stadium of intervall to a modest less satisfactory reduction of the swelling.

Since this kind of disease involves not only the lymphcollectors but also the interstitium, there are some pathological changes which are no more reversible.

The usefullness of this procedure is to slowen the progression in edema, and reduction of frequence of the conservative treatments, for example, compression stoking, frequent lymphdrainage and so on.

The best results are of course reached by short lasting and moderate lymphedema without fibrosis.

The extremely low morbidity, the good tolerance of this operative procedure in local anesthesia make this technique by proper indication very useful.

La plupart des patientes estimèrent après à peu près une demi-année ne plus devoir porter de bandages de compression sans présenter de réaugmentation d'œdème.

DISCUSSION

Il est intéressant de noter qu'après une longue période de temps les anastomoses lymphoveineuses peuvent toujours donner une amélioration dans la réduction de volume d'un lymphœdème.

En fait, après trois années, le bras devient sensiblement moins volumineux que ce qui est observé juste une année après réalisation de la technique microchirurgicale. Il semble que le meilleur drainage lymphatique du bras et de l'avant-bras le rende possible.

La charge lymphatique peut s'écouler à travers le plexus lymphatique superficiel et trouver son chemin vers l'anastomose lympho-veineuse.

Il est évident que les mesures faites par déplacement liquidien ou par différence de périmètres sont des méthodes sujettes à différentes erreurs mais sont facilement réalisables et donnent de bonnes informations au sujet de la condition actuelle de l'œdème du membre. Le bénéfice clinique était toutefois net allant dans certains cas particulièrement bons de retour à la normale avec un œdème en situation latente jusqu'à une réduction modeste, moins satisfaisante de l'œdème.

Puisque ce type de maladie n'entreprend non seulement les collecteurs lymphatiques mais également le tissu intersticiel, certaines modifications pathologiques sont irréversibles.

L'utilité de cette procédure est de diminuer la progression de l'œdème et la fréquence des traitements conservatifs comme, par exemple, bandages compressifs, drainages lymphatiques fréquents et ainsi de suite.

Les meilleurs résultats sont évidemment obtenus dans les cas de lymphœdèmes modérés sans fibrose et d'apparition récente.

La morbidité extrêmement basse, la bonne tolérance de cette technique opératoire sous anesthésie locale rendent cette technique très utile dans les indications appropriées.

REFERENCES

1) YAMADA Y. — The study on lymphatic venous anastomosis in lymphedema. — *Nagoya J. med. Sciences*, 32, 1 - 5 (1969).

2) GILBERT A., McC. O'BRIEN B., VORRATH J.W. and SYKES P.J. — Lymphaticovenous anastomosis by microvaskular technique. — *Brit. J. Plast. Surg.*, 29, 355 - 360 (1976).

3) McC. O'BRIEN B. and SHAFIROFF B.B. — Microlymphaticovenous and resectional surgery in obstructive lymphedema. — *World J. Surg.*, 3, 3 - 15 (1979).

4) NIEUBORG L. and OLTHUIS G. — Lymphaticovenous anastomosis in the treatment of postmastectomy lymphedema. — *16. Kongr. Europ. Sty Surgical Research*, 27-29/4/1981, in Garmisch-Partenkirchen.

5) PETROVSKY B.V., KRYLOV V.S., STEPANOV G.A. and MILANOV N.O. — Microsurgery in the treatment of lymphedemas of upper extremities. — *XII. World Congr. Angiology*, 7-12/9/1980 in Athen.

6) BAUMEISTER R.G.H. — Clinical results of autogenous lymphatic grafts in the treatment of lymphedemas. — *In :* Progress in Lymphology - XII. PARTSCH H. (Ed.). *Elsevier Science Publishers B.V.*, (1988), 419 - 420.

7) CAMPISI C.E. and Coll. — New microsurgical techniques for treatment of lymphedemas : lymphatico-venous-lymphatic anastomosis segmental lymphatic auto- and omotransplantation. — 9th Int. Congr. of Lymphology, Israel - Tel Aviv, 1983, Immunology and Hematology Research. *Monograph n° 2* (1984), 162.

8) CAMPISI C., CASACCIA M., TOSATTI E. — Les greffes veineuses en micro-chirurgie reconstructrice pour le traitement les lymphœdèmes. — *Angeiologie*, 1987, Tome 39 - 4 : 121-125.

9) INGIANNI G., HOLZMANN Th. — Handchirurgie, Mikrochirurgie, Plastischer Chirurgie. Klinische Erfahringen in der Anwendung von lympho-venösen Anastomosen beim sekundären Lymphödem. — *Handchirurgie*, 17, 43 - 46 (1985). *Hippokrates Verlag GmbH.*

THE EUROPEAN JOURNAL
OF
lymphology
and related problems
VOLUME 2 • NUMBER 7 • 1991

La lymphangiectomie superficielle totale. Traitement chirurgical du lymphœdème (46 années d'expérience).

Total superficial lymphangiectomy. Surgical treatment of lymphoedema (46 year's experience).

Marceau SERVELLE

Rue Spontini, 16
75116 Paris - France.

Pendant notre internat dans le service du Professeur LERICHE, nous avions aidé à la réalisation de nombreuses opérations de KONDOLEON pour des éléphantiasis : toutes ces opérations localisées, comme plus tard les tachniques de THOMSON et de CHARLES, ne donnèrent que des échecs. LERICHE me déclara que nous ne progresserions dans le traitement du lymphœdème que lorsque nous disposerions des radiographies des lymphatiques. Nous avons réalisé la première lymphographie dans le monde pour un lymphœdème en décembre 1943. Pendant les 48 années suivantes nous avons poursuivi cette application de la lymphographie à l'étude du lymphœdème. Dès nos premières lymphographies, nous constations que dans ces éléphantiasis il existe une dilatation souvent considérable des lymphatiques superficiels et profonds avec perte du jeu valvulaire permettant le reflux de la lymphe à contre-courant. Ces constatations lymphographiques nous amenèrent à penser que dans le traitement du lymphœdème il fallait réséquer tout le tissu cellulaire souscutané sur toute la longueur du membre : c'est notre lymphangiectomie superficielle totale en 2 temps que nous avons réalisée pour la première fois en 1945. Avant ce traitement, le malade doit être prévenu que, en raison de l'altération des lymphatiques profonds, il devra porter en permanence, en position debout, un bas-cuissard élastique. Pendant ces 46 dernières années, nous avons opéré par la même technique 670 lymphœdèmes considérables avec de très bons résultats :

Lymphœdèmes du membre inférieur	616
Lymphœdèmes des organes génitaux	50
Lymphœdèmes du membre supérieur	4

When I was a houseman in Professor LERICHE's Department, I assisted in the performance of numerous Kondoleon operations for elephantiasis ; all these local operations, like THOMSON's and CHARLE's techniques later, resulted in nothing but failures. LERICHE said to me that we would not advance in the treatment of lymphoedema until we had X-rays of the lymphatics. We produced the first lymphograms ever in a case of lymphoedema in December 1943. In the subsequent 48 years I have continued this application of lymphography to the study of lymphoedema. From our first lymphograms we found that, in these cases of elephantiasis, there is often considerable dilatation of the superficial and deep lymphatics with loss of valve action enabling the lymph to flow backwards. These lymphographic observations suggested to us that, in the treatment of lymphoedema, one would have to resect all the subcutaneous cellular tissue along the whole limb : this is our 2-stage total superficial lymphangiectomy which we performed for the first time in 1945. Before this treatment, the patient had to be warned that because of the damage to the deep lymphatics he would always have to wear an elastic thigh-stocking when he was in an upright position. Over the last 46 years we have operated on 670 cases of considerable lymphoedema, using the same technique, with very good results :

Lymphoedema of the lower limb	616
Lymphoedema of the genital organs	50
Lymphoedema of the upper limb	4

EXAMENS PRÉOPÉRATOIRES

1) **L'examen clinique et les mensurations**
permettent d'apprécier le volume du membre, l'existence de vésicules cutanées ou de modifications de la peau et surtout de savoir si les 2 membres sont d'égale longueur : si le membre œdématié est plus long que l'autre, il existe une association à un syndrome de Klippel et Trénaunay.

2) **Bilan biologique :**
la découverte d'une hypoprotidémie permet d'affirmer la coexistence d'une malformation de la citerne de Pecquet qui peut produire une entéropathie exsudative : si l'hypoprotidémie est très marquée il faut la corriger par le régime avec les protides de soja.

PRE-OPERATIVE INVESTIGATIONS

1) **The volume of the limb**, the existence of cutaneous vesicles, or of changes in the skin, and more particularly whether the 2 limbs are the same length can be discovered from **the clinical examination and the measurements** : if the oedematous limb is longer than the other, there is an association with a Klippel-Trenaunay syndrome.

2) **Laboratory evaluation :**
the discovery of hypoproteinaemia shows that there is also a malformation of Pecquet's cistern, which may produce exudative enteropathy ; if the hypoproteinaemia is very marked, it must be corrected by diet with soya proteins.

3) **Lymphographie classique :**

chaque fois que cela a été possible, nous avons eu recours à la lymphographie. Elle montre le calibre des lymphatiques jambiers, iliaques, lombaires, la perte du jeu valvulaire, le calibre de la citerne de Pecquet et du canal thoracique.

Dans le lymphœdème avec reflux du chyle dans les lymphatiques jambiers, la lymphographie peut être réalisée par ponction directe, mais ce calibre considérable des lymphatiques oblige à utiliser, au lieu du lipiodol ultrafluide, les produits iodés hydrosolubles employés pour l'urographie intraveineuse.

4) **La lymphographie isotopique :**

de réalisation plus simple, n'est pas aussi précise que la lymphographie classique. Il y a un an, dans un lymphœdème du membre inférieur et de la vulve, la lymphographie isotopique ne montra pas les lymphatiques vulvaires très bien injectés par la lymphographie classique. Il est intéressant de réaliser les 2 techniques.

5) **Le doppler, le scanner et la résonance magnétique**

ne donnent pas d'images des lymphatiques. Ils peuvent révéler un kyste chyleux du mésentère ou du médiastin.

6) **Lymphœdème avec reflux du chyle dans les lymphatiques jambiers**

Il existe sur la peau des vésicules blanches (hernies lymphatiques transcutanées) dont la rupture produit une chylorragie parfois suivie de lymphangite. Ce reflux du chyle dans les lymphatiques jambiers est une des complications secondaires à la malformation de la citerne de Pecquet. Les autres complications peuvent également être observées dans cette forme spéciale de lymphœdème : chylurie, entéropathie exsudative souvent suivie de lymphangite mésentérique, chylopéritoine, chylothorax, chylopéricarde et reflux du chyle dans les lymphatiques pulmonaires. Il est bon de prévenir le malade de la possibilité de ces complications.

Chez 5 malades, le lymphœdème avec reflux du chyle dans les lymphatiques jambiers était associé non seulement à un syndrome de Klippel et Trénaunay mais il existait de grosses géodes intraosseuses renfermant du chyle.

TECHNIQUE CHIRURGICALE

1) **Pour le membre inférieur :**

Pour intervenir sur un membre moins volumineux, nous laissons le malade au repos complet pendant 1 à 2 semaines avec des diurétiques, des massages lymphatiques quotidiens et des lavages fréquents de tout le membre inférieur.

L'intervention comporte la résection complète de tout le tissu cellulaire souscutané sur toute la longueur du membre en 2 temps, l'un pour la face interne, l'autre pour la face externe. Dès que le malade est endormi, nous appliquons en premier une bande d'Esmarch sur toute la longueur du membre puis un garrot est serré énergiquement dans le pli de l'aine. Après retrait de la bande d'Esmarch, le membre inférieur doit rester blanc, sinon il faut l'enlever et remettre la bande et le garrot.

Après asepsie et mise en place des champs, pour la face interne du membre, l'incision de la peau part de la pointe de la malléole interne et remonte jusqu'en haut de la cuisse, à 1 ou 2 centimètres du garrot. On décolle du tissu cellulaire le lambeau cutané postérieur jusqu'à la ligne médiane postérieure. De même le lambeau cutané antérieur est clivé jusqu'à la ligne médiane antérieure. Il faut ensuite réséquer de haut en bas tout le tissu cellulaire sous-cutané en respectant à hauteur du genou les ligaments, ainsi que l'aponévrose superficielle du tiers inférieur de la cuisse et du tiers supérieur de la jambe. Toutes les grosses veines superficielles sont sectionnées et ligaturées, les vaisseaux de petit calibre sont électrocoagulés. Lorsque tout ce tissu cellulaire sous-cutané est réséqué sur toute la longueur du membre,

3) **Classical lymphography :**

whenever possible, we have resorted to lymphography. It shows the calibre of the tibial, iliac, and lumbar lymphatics, and the loss of valve action, the calibre of Pecquet's cistern and of the thoracic duct. In lymphoedema with reflux of chyle into the tibial lymphatics, lymphography can be performed by direct puncture, but because of the considerable calibre of the lymphatics, water-soluble iodine products used for intravenous urography have to be used instead of ultrafluid lipiodol.

4) **Isotope lymphography :**

easier to perform, but not as accurate as classical lymphography. A year ago, in a case of lymphoedema of the lower limb and vulva, isotope lymphography did not show the vulvar lymphatics which were very clearly injected by classical lymphography. It is useful to perform both techniques.

5) **Doppler investigation, CAT and magnetic resonance**

do not provide images of the lymphatics. They may reveal a chylous cyst of the mesentery or mediastinum.

6) **Lymphoedema with reflux of chyle into the tibial lymphatics.**

There are white vesicles (transcutaneous lymphatic hernias) on the skin, and when these break chylorrhagia is produced, sometimes followed by lymphangitis. This reflux of chyle into the tibial lymphatics is one of the complications secondary to malformation of Pecquet's cistern. The other complications may also be observed in this particular form of lymphoedema : chyluria, exudative enteropathy often followed by mesenteric lymphangitis, chylous ascites, chylothorax, chylopericarditis and reflux of chyle into the pulmonary lymphatics. It is a good idea to warn the patient of the possibility of these complications.

In 5 patients, lymphoedema with reflux of chyle into the tibial lymphatics was not only associated with Klippel-Trenaunay syndromes, but there were also large intra-osseous punched-out lesions containing chyle.

SURGICAL TECHNIQUE

1) **For the lower limb :**

In order to operate on a less voluminous limb, we let the patient rest completely for 1 to 2 weeks, with diuretics, daily lymphatic massage, and frequent washing of the whole lower limb. The operation involves complete resection of all the subcutaneous cell tissue along the whole of the limb, in two stages, one for the internal face, and the other for the external face. As soon as the patient is asleep, we apply first an Esmarch's bandage along the whole of the limb, then a garrot is squeezed forcibly into the fold of the groin. After removal of the Esmarch's bandage, the lower limb must remain white, otherwise the garrot has to be removed and the bandage and garrot applied again.

After asepsis and positioning of the operating fields, for the internal face of the limb, the skin incision starts from the tip of the internal malleolus and runs up to the top of the thigh, 1 or 2 centimetres from the garrot. The posterior cutaneous flap is separated from the cellular tissue as far as the posterior median line. Similarly, the anterior skin flap is excised up to the anterior median line. All the subcutaneous cellular tissue than has to be resected from top to bottom while respecting the ligaments at knee level, as well as the superficial aponeurosis of the inferior one-third of the thigh and the superior one-third of the leg. All the large superficial veins are sectioned between ligatures ; the small calibre vessels are electrocoagulated. When all this subcutaneous cell tissue is resected along the whole length of the limb, the garrot is removed and haemostasis completed minutely with electrocoagulation. Two Redon drains are left behind and two in front, at the boundary of the resection, and the skin is then

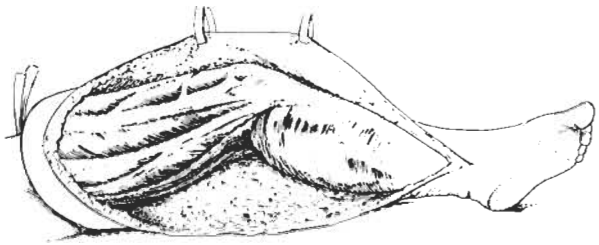

FIGURE 1

Lymphangiectomie superficielle à la face interne du membre inférieur. La peau seule a été décollée en avant et en arrière puis le tissu cellulaire sous-cutané a été réséqué. Les lambeaux cutanés vont être rabattus et suturés.

Superficial lymphangiectomy on the internal face of the lower limb. Only the skin has been detached in front and behind, and then the subcutaneous cellular tissue has been resected. The skin flaps are then folded down and sutured.

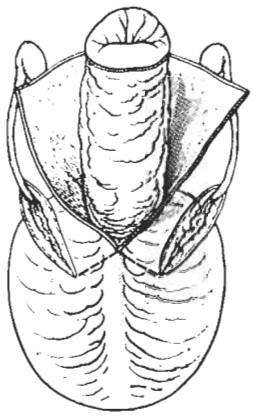

FIGURE 2

Lymphangiectomie superficielle totale des organes génitaux. Par 2 incisions cutanées inguino-scotales, les 2 testicules ont été isolés et rabattus sur la paroi abdominale. Après incision de la peau de la verge sur le raphé médian, celle-ci a été décollée tout autour de la verge. Le tissu cellulaire sous-cutané de la verge puis des bourses va être réséqué.

Total superficial lymphangiectomy of the genital organs. With two inguino-scrotal cutaneous incisions, both testicles were isolated and folded down on the abdominal wall. After incision of the skin of the penis on the median raphe, the skin was separated all round the penis. The subcutaneous cellular tissue of the penis and then of the scrotum is then resected.

le garrot est enlevé et l'hémostase est minutieusement complétée à l'électro-coagulation. Deux drains de Redon sont laissés en arrière et deux en avant, à la limite de la résection, puis la peau est suturée à points séparés. Avant de mettre le pansement, on étale sur la peau des compresses de tulle gras de 40 sur 40 centimètres de côté, puis de gros pansements américains enveloppent tout le membre. Des bandes de Velpeau sont finalement mises en place et les drains de Redon raccordés à des flacons d'aspiration. Le pansement ne sera renouvelé qu'au 12ème jour après arrosage copieux au sérum physiologique. Les drains sont retirés puis un grand pansement est refait avec tulle gras puis pansements américains. On ne résèque pas les parcelles de peau violacées lors des premiers pansements. Il est mieux de laisser les segments de peau noirs se limiter pour ne les réséquer que tardivement. Après 3 à 4 semaines on remplace ces pertes de peau par des greffes cutanées de type Davies.

L'intervention sur toute la longueur de la face externe ne sera réalisée qu'après cicatrisation complète et toujours après bande d'Esmarch et garrot. Depuis 45 ans nos résultats éloignés sont très bons à condition de porter dès le lever une contention élastique. C'est pourquoi lorsque notre ami brésilien, le Professeur DEGNI, nous proposa il y a 15 ans d'utiliser sa technique d'anastomoses lymphoveineuses qu'il venait de réaliser, la qualité de nos résultats éloignés ne nous amena pas à changer de technique.

Dans **le lymphœdème avec reflux du chyle dans les lymphatiques jambiers et génitaux**, avant de pratiquer les 2 temps de lymphangiectomie superficielle totale, il faut 3 heures après un repas gras, réséquer par voie lombaire sous-péritonéale les très gros lymphatiques lombaires et périiliaques d'abord à gauche puis un mois plus tard les lymphatiques latéro-caves et iliaques droits.

Une malade avait subi dans un autre hôpital 17 interventions successives au niveau du membre inférieur sans lymphographie et sans diagnostic de reflux du chyle. Elle n'arrivait pas à cicatriser : chaque fois qu'elle tentait de se mettre debout, il s'écoulait par la plaie une quantité très importante de liquide puriforme. La lymphographie par ponction directe nous fit faire le diagnostic de reflux du chyle dans les lymphatiques jambiers. La résection bilatérale des lymphatiques lombaires permit la cicatrisation et supprima les chylloragies très importantes.

sutured with separate stitches. Before applying the dressing, tulle gras compresses,40 × 40 cm, are applied to the skin, and then thick American dressings envelope the whole limb. Finally, Velpeau bandages are applied, and the Redon drains connected to suction bottles. The dressing is replaced only on Day 12 after copious irrigation with isotonic solution. The drains are removed, and then a large tulle gras dressing is applied and then American dressings. The areas of skin which have turned purplish blue at the time of the first dressings are not resected. It is better to leave the black segments of skin and resect them later. After 3 to 4 weeks, these skin losses are replaced by Davies type skin grafts.

The operation along the whole length of the external face is performed only after complete healing and always after an Esmarch's bandage and garrot. After 45 years, our long-term results are very good on condition that the patient wears elastic bandaging as soon as he gets up. This is why our Brazilian friend, Professor DEGNI, suggested to us 15 years ago that we should use **his** technique of lymphovenous anastomoses which we had just performed ; the quality of our long-term results did not lead us to change technique.

In **lymphoedema with reflux of chyle into the tibial and genital lymphatics**, before performing the two stages of total superficial lymphangiectomy, one needs, three hours after a fatty meal, to resect by the subperitoneal lumbar route the very large lumbar and peri-iliac lymphatics first on the left, and then one month later, the right latero-caval and iliac lymphatics. One female patient had undergone 17 successive operations on the lower limb in another hospital without lymphography and without diagnosis of chyle reflux.She did not manage to heal ; whenever she tried to stand up, a very large amount of puriform fluid poured out through the wound. We made the diagnosis of reflux of chyle into the tibial lymphatics as a result of lymphography with direct puncture. Bilateral resection of the lumbar lymphatics resulted in healing and got rid of the very considerable chylorrhagia.

2) **Lymphoedema of the genital organs**

is also treated by total superficial lymphangiectomy. In men, at the start of the operation, a bilateral inguino-scrotal incision makes it possible to bring the 2 testicles down onto the abdominal wall ; they are wrapped in large compresses soaked in warm

2) **Le lymphœdème des organes génitaux**

est également traité par lymphangiectomie superficielle totale. Chez l'homme, en début d'intervention, une incision inguino-scrotale bilatérale permet de rabattre les 2 testicules sur la paroi abdominale ; on les enveloppe dans de grandes compresses imbibées de sérum tiède. Puis, au niveau de la verge, l'incision cutanée médiane suit le raphé médian et en haut une incision circulaire identique à celle de la circoncision garde 3 millimètres de muqueuse autour de la base du gland. A partir de ces 2 incisions, la peau seulement est clivée du tissu cellulaire sous-cutané et est rabattue sur la peau de l'abdomen. Tout le tissu cellulaire est ensuite réséqué jusqu'à la base de la verge.

On réalise ensuite la lymphangiectomie des bourses avec une hémostase minutieuse. Puis la peau est resuturée sur la verge et sur les bourses. Deux drains sont laissés en place dans les bourses et de chaque côté de la base de la verge. Le pansement est réalisé avec des compresses de tulle gras puis des compresses. La verge doit rester verticale par rapport à la paroi de l'abdomen avec la sonde vésicale mise en place dès le début de l'intervention. Aussi 4 piles de compresses de 5 à 6 centimètres de hauteur sont appliquées autour de la verge et fixées par du sparadrap. Le premier pansement sera fait au 12me jour et la verge sera toujours immobilisée à la verticale. Les segments de peau sphacèlés sont réséqués lors des prochains pansements et des greffes de peau réalisées si nécessaire.

Chez la femme, la lymphangiectomie superficielle totale de la vulve est effectuée après passage à la base de chaque grande lèvre de 6 à 8 points sous-cutanés en cercle qui, lorsqu'ils sont serrés, font l'hémostase et en même temps bloquent les lymphatiques vulvaires.Les 2 vulves sont alors excisées facilement et la peau suturée.

En cas de reflux du chyle dans les lymphatiques génitaux, chez l'homme comme chez la femme, il faut commencer par la résection par voie souspéritonéale des lymphatiques lombaires et iliaques d'abord à gauche puis à droite. Nos résultats dans les 2 sexes sont très bons avec retour à un volume normal des fonctions sexuelles régulières et disparition des chylorragies. Chez notre premier opéré en 1949 pour un lymphœdème avec reflux du chyle dans les lymphatiques jambiers et génitaux, nous avions réalisé par laparotomie une résection limitée aux seuls lymphatiques iliaques de chaque côté ; 42 ans plus tard il présente encore des chylorragies sur le membre opéré, aussi nous n'avons jamais refait cette résection trop limitée.

Une autre malade de 50 ans présentait d'importantes chylorragies vulvaires. Après nos interventions il n'existe plus de chylorragies vulvaires mais seulement de petites pertes chyleuses intravaginales.Les 60 autres malades avec reflux du chyle dans les lymphatiques du membre inférieur ont un très bon résultat avec disparition des chylorragies.

Nous n'avons opéré que 4 éléphantiasis du membre supérieur, 3 étaient primitifs, un était secondaire à une opération du sein. Ces 4 malades avaient un bras d'un volume considérable. Nous avons suivi de très nombreux lymphœdèmes du membre supérieur secondaires à des ablations du sein : ils ont tous sauf un été considérablement améliorés par les massages et la contention élastique.

CONCLUSION

Grâce à la lymphographie, nous avons mis au point la lymphangiectomie superficielle totale pour le traitement de l'éléphantiasis. Nos résultats sont très bons avec un recul de plus de 40 ans pour nos opérés les plus anciens.

isotonic solution. Then at the level of the penis, the median cutaneous incision follows the median raphe, and above a circular incision identical to the one for circumcision retains three millimetres of mucosa around the base of the glans. From these 2 incisions, only the skin is separated from the subcutaneous cellular tissue and is folded down to the skin of the abdomen. All the cellular tissue is then resected as far as the base of the penis.

Lymphangiectomy of the scrotum is then performed with scrupulous haemostasis. The skin is then resutured on the penis and on the scrotum. Two drains are left in position in the scrotum and on each side of the base of the penis. Dressings are applied with tulle gras compresses, and then compresses. The penis has to remain vertical in respect of the abdominal wall with the vesicular catheter inserted at the start of the operation. Four piles of compresses 5 to 6 centimetres thick are therefore applied around the penis and fixed with sparadrap. The first dressing is applied on Day 12 and the penis is always immobilised in a vertical position. Sphacelated segments of skin are resected at subsequent dressings and skin grafts performed if necessary.

In women, total superficial lymphangiectomy of the vulva is performed after passing 6 to 8 subcutaneous sutures in a circle at the base of each labia majora ; when they are tightened, they provide haemostasis ns at the same time block the vulvar lymphatics. The 2 vulvae are then easily excised and the skin sutured.

In cases of reflux of chyle into the genital lymphatics, in both men and women, one needs to start with subperitoneal resection of the lumbar and iliac lymphatics, first on the left and then on the right. Our results in both sexes are very good with return to a normal volume, regular sexual functions, and disappearance of chylorrhagia. In 1949, on account of lymphoedema with reflux of chyle into the tibial and genital lymphatics, on our first surgical patient we performed by laparotomy resection confined to the iliac lymphatics on both sides : 42 years later he still presents chylorrhagia on the operated limb, and we have never therefore repeated this type of resection, which was too limited.

Another, female patient, aged 50 years, presented significant vulvar chylorrhagia. After our operations there was no furher vulvar chylorrhagia but only slight intravaginal chylous losses. The results in the other 60 patients with reflux of chyle into the lymphatics of the lower limbs were very good, with disappearance of chylorrhagia.

We have operated on only four cases of elephantiasis of the upper limb ; three were primary, one was secondary to a breast operation. These 4 patients had an arm of a considerable volume. We have followed up very many cases of lymphoedema of the upper limb secondary to ablation of the breast ; all except one were considerably improved by massage and elastic contention.

CONCLUSIONS

Thanks to lymphography, we have been able to perfect total superficial lymphangiectomy for the treatment of elephantiasis. Our results are very good with a long-term follow-up of more than 40 years for our oldest patients.

RÉFÉRENCES

SERVELLE M. — La lymphographie, moyen d'étude de la physicopathologie des grosses jambes. *Rev. Chir.*, 1944, 53 : 251-258.

SERVELLE M. — La lymphangiectomie superficielle totale, traitement de l'éléphantiasis.

SERVELLE M., SOULIÉ J., COUPIER J. — Le test d'hyperlipidémie provoquée. *Semaine Hop. Paris*, 1978, 54 : 1338-42.

SERVELLE M. — Surgical treatment of lymphedema : a report on 652 cases. *Surgery*, 1987, 101, 485.

THE EUROPEAN JOURNAL
OF
lymphology
and related problems
VOLUME 2 • NUMBER 7 • 1991

Une nouvelle conception chirurgicale de l'évidement axillaire : la lame cellulo-adipeuse du creux de l'aisselle.

A new surgical conception of clearing out the axilla : the cellulo-adipose lamina of the armpit.

PISSAS A., RODRIGUEZ E., ANDRIASON F., LOUER B.

Service de Chirurgie Viscérale
Centre Hospitalier Général Louis Pasteur
30200 Bagnols-sur-Cèze (France)
Laboratoire d'Anatomie de la Faculté de Médeciune de Montpellier
34000 Montpellier (France)

RÉSUMÉ

Les auteurs exposent une nouvelle conception chirurgicale de l'évidement axillaire et mettent en exergue la lame cellulo-adipeuse du creux de l'aisselle. L'exérèse de toute la lame mais rien que de celle-ci enlève le lymphocentre axillaire mais ménage la voie de Mascagni et les voies postérieures réduisant l'incidence du lymphœdème.

SUMMARY

The authors present a new surgical conception of axillary emptying and put forward the cellulo-adipose lamina of the armpit. Exeresis of the whole lamina but nothing but the lamina removes the axillary lymph centre but protects Mascagni's pathway and the posterior pathways, reducing the incidence of lymphoedema.

La résection d'une tumeur maligne du sein s'accompagne le plus souvent d'un évidement axillaire de principe ou de nécessité. Au cours de ces dix dernières années, l'évolution s'est faite dans le sens du moindre sacrifice possible : tumorectomie, curage limité (premier et deuxième relais). L'anatomie des lymphatiques de la glande mammaire a bénéficié d'incontestables progrès par des travaux de recherche anatomique (3, 6, 8). Cependant, dès 1976, nous avions soulevé avec Y. BOUCHET (1) l'existence d'une formation anatomique, la lame cellulo-adipeuse au creux de l'aisselle, entité aussi bien anatomique, chirurgicale que pathologique, qui était la pierre angulaire du curage axillaire. A la lumière de 15 ans de travaux anatomiques, lymphologiques et de chirurgie gynécologique carcinologique, il nous semble pouvoir être possible de faire la synthèse, du moins provisoire, entre les travaux anatomiques purs et les données actuelles de la lymphologie. La prévention du lymphœdème post-radiochirurgical du membre supérieur doit être en effet un souci constant pour le thérapeute en 1991. L'existence de cette lame cellulo-adipeuse conditionne les séquelles d'une infection axillaire tenace, un blocage lymphatique après radiothérapie. Ainsi, le curage axillaire devient simple, d'une grande inocuité et d'une grande fiabilité avec une absence de séquelle dès lors qu'on le conçoit comme la résection du contenant du système lymphonodal, c'est-à- dire la lame cellulo-adipeuse et non des nœuds lymphatiques eux-mêmes.

KEY WORDS : axillary node resection, breast cancer, prevention of lymphedema.

Resection of a malignant tumour of the breast is most often accompanied by clearing out of the axilla, on principle of from necessity. During the past 10 years, there have been changes in favour of the least possible sacrifice : tumorectomy, limited curage (first and second relays). The anatomy of the lymphatics of the mammary gland has benefited from undoubted advances because of anatomical research (3, 6, 8). However, as early as 1976, with Y. BOUCHET (1), we raised the existence of an anatomical formation, the cellulo-adipose lamina of the armpit, an anatomical, surgical and pathological entity which was the corner-stone for axilly curage, In the light of 15 years of anatomical, lymphological, and oncological studies in gynaecological surgery, we believe it may be possible to create at least a provisional synthesis between the pure anatomical studies and the present findings from lymphology. The prevention of post-radiosurgical lymphoedema of the upper limb must indeed be a constant concern for doctors in 1991. The existence of this cellulo-adipose lamina determines the sequelae of a persistent axillary infection, or lymphatic blockage after radiotherapy. Axillary curage then becomes straightforward, very safe and very reliable, with an absence of sequelae once one sees it as resection of the contents of the lymph-node system, that is to say the cellulo-adipose lamina, and not of the lymph nodes themselves.

Reprints request :
Dr. A. Pissas
Centre Hospitalier Général Louis Pasteur
30200 Bagnols-sur-Cèze (France).

— I —

MATÉRIEL D'ÉTUDE

Notre travail repose sur l'injection et la dissection de 40 fœtus ou nouveaux-nés, sur la dissection de 15 creux axillaires cadavériques de l'adulte, sur les constatations opératoires de 200 creux axillaires au cours de l'évidement de principe associé le plus souvent à une mastectomie pour cancer. 197 ont concerné des curages axillaires associés à un cancer du sein et 3 curages axillaires ont été pratiqués pour des malénomes malins du membre supérieur ou de la région pré-thoracique. Les fœtus ou nouveaux-nés ont été pour la plupart recueillis au Laboratoire d'Anatomie de la Faculté de Médecine de Montpellier et dans le Service de Maternité du Centre Hospitalier Général du Centre Louis Pasteur de Bagnols-sur-Cèze. Le fœtus ou le nouveau-né représente le matériau de choix pour l'injection et l'étude des vaisseaux lymphatiques. L'injection lymphatique a concerné le membre supérieur dans 35 cas et la glande mammaire dans 5 autres cas. L'injection doit se faire sur du matériel aussi frais que possible, ce qui confère à celle-ci un caractère presque d'urgence. Passé la 24me heure en effet, les parois des vaisseaux lymphatiques se détériorent et les échecs sont fréquents. La masse utilisée a été la masse de PAPAMILTIADES (huile de cèdre colorée) dans 20 cas et l'huile de bois de chine colorée, masse personnelle mise au point en 1981 dans les 20 autres cas. Cette injection n'a pas eu la prétention d'étudier le drainage lymphatique du membre supérieur ou de la glande mammaire, En effet, les séries de HIDDEN (6) et de CAPLAN et LEDUC (3, 8) font référence à l'heure actuelle en la matière. Cependant, la visualisation du système lymphonodal (vaisseaux lymphatiques et ganglions) a permis la systématisation par rapport à la lame cellulo-adipeuse au creux de l'aisselle.

Les 15 adultes ont été disséqués à la Faculté de Médecine de Grenoble. C'est eux qui ont initialement permis entre 1975 et 1980 l'identification de cette nouvelle entité (lame cellulo-adipeuse du creux de l'aisselle). Cependant, l'initiation de l'idée est venue au cours des évidements de principe dans la chirurgie de cancer du sein. 200 interventions personnelles de curage axillaire ont été recensées pour la plupart dans le service de Chirurgie Viscérale du Centre Hospitalier Général de Bagnols-sur-Cèze de 1982 à 1991, le reste dans le service de Chirurgie Générale du C.H.R. de Grenoble, de 1978 à 1982. La réplique constante des formations anatomiques du cadavre au sujet vivant a corroboré cette étude (Fig. 1).

— I —

MATERIAL

Our work is based on the injection and dissection of 40 fetuses or newborn infants, on the dissection of 15 adult cadaver armpits ; on the findings at operation on 200 armpits during clearing out on principle associated most often with mastectomy on account of cancer. One hundred and ninety-seven concerned axillary curage associated with breast cancer, and axillary curage was performed in 3 patients on account of malignant melanomata of the upper limb or of the prethoracic region. Most of the fetuses or newborn infants were collected in the Anatomy Laboratory of Montpellier Faculty of Medicine and in the Maternity Department of the Louis Pasteur General Hospital in Bagnols sur Ceze. Fetuses or newborn infants are the material of choice for injection and study of the lymphatic vessels. Lymphatic injection involved the upper limb in 35 cases and the mammary gland in another 5 cases. The injection has to be performed on material which is as fresh as possible, which means that it is almost an emergency. After 24 hours, in fact, the walls of the lymphatic vessels deteriorate, and failure frequently occurs. The injection mass employed was PAPAMILTIADES' mass (dyed cedarwood oil) in 20 cases and dyed China-wood oil, a personal injection mass developed in 1981, in the other 20 cases. The injection did not pretend to study the lymph drainage of the upper limb or of the mammary gland. The series of HIDDEN (6) and that of CAPLAN and LEDUC (3, 8) are the references in this matter at the present time. However, visualisation of the lymph node system (lymphatic vessels and glands) made systematisation possible with reference to the cellulo-adipose lamina of the armpit.

The 15 adults were dissected at the Faculty of Medicine of Grenoble ; it was these which initially, between 1975 and 1980, made it possible to identify this new entity (cellulo-adipose lamina of the armpit). However, the initial idea arose in the course of clearing out on principle in surgery of breast cancer. Two hundred personal operations of axillary curage were counted, most in the Visceral Surgery Department in the General Hospital in Bagnols sur Ceze between 1982 and 1991 ; the rest in the General Surgery Department in Grenoble Regional Hospital between 1978 and 1982. The constant finding of the same anatomical formations in the cadavers as in living subjects corroborated this study (Fig. 1).

— II —

BASES ANATOMIQUES DU CREUX DE L'AISSELLE

(Fig. 2)

La cavité axillaire *(fossa axillaris)* est une voie de passage intéressant la région thoracique, le membre supérieur et la région cervicale. Elle comporte un rôle de protection vis-à-vis du paquet vasculo-nerveux axillaire entouré de sa gaine. Sa forme et ses dimensions sont variables selon les mouvements de l'articulation de l'épaule.

1) **Les parois de la cavité axillaire**
(paries fossae axillaris)

a) La paroi antérieure musculo-aponévrotique comprend :

- le plan profond constitué par le muscle sous-clavier *(m. subclavius)* et le muscle petit pectoral *(m. pectoralis minor)* pris dans un dédoublement de l'aponévrose clavi-pectoro-axillaire *(fascia clavipectoralis)*.
- le plan superficiel est représenté par le muscle grand pectoral *(m. pectoralis major)* entouré de l'aponévrose *(fascia pectoralis)*. Entre les deux plans se situe un espace virtuel de glissement occupé par les vaisseaux et les nerfs du grand pectoral.

— II —

ANATOMICAL BASES OF THE ARMPIT

(Fig. 2)

The axillary cavity *(fossa axillaris)* is an area where the thoracic region, the upper limb, and the cervical region meet. It has a proteçtive role in respect of the bundle of axillary vessels and nerves surrounded by its sheath. Its shape and its dimensions vary with the movements of the shoulder joint.

1) **The walls of the axillary cavity**
(paries fossae axillaris)

a) The musculo-aponeurotic anterior wall comprises :

- the deep plane consisting of the subclavian muscle *(m. subclavius)* and the smaller pectoral muscle *(m. pectoralis minor)* taken in a fold of the clavi-pectoro-axillary aponeurosis *(fascia clavipectoralis)*.
- the superficial plane is represented by the greater pectoral muscle *(m. pectoralis major)* surrounded by the aponeurosis *(fascia pectoralis)*. Between the two planes is a virtual sliding space occupied by the vessels and nerves of the greater pectoral muscle.

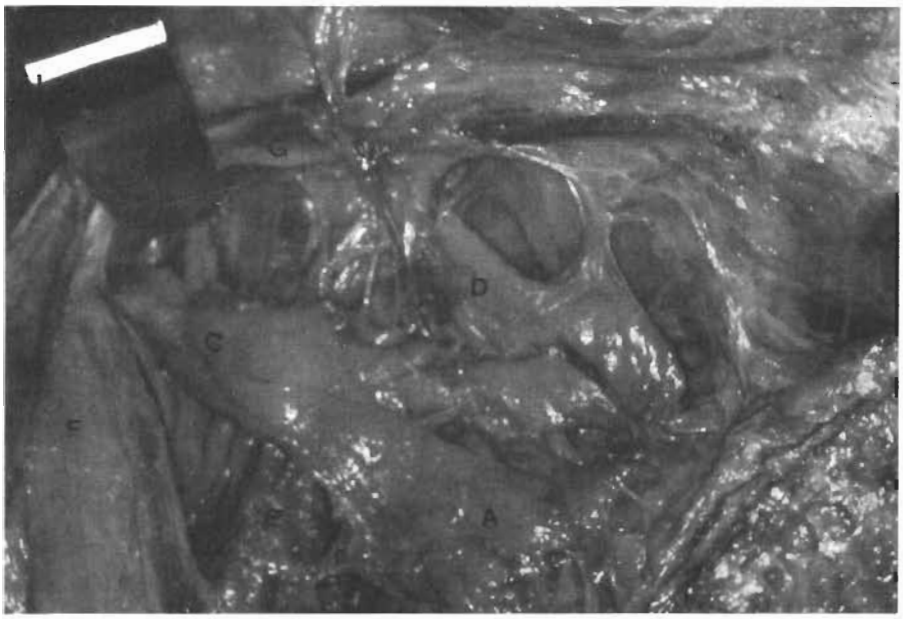

FIGURE 1

Photographie dissection d'adulte creux axillaire droit.

On identifie la lame avec sa base (A), son prolongement antérieur (C), interne (D), le paquet axillaire (E), le corachobiceps (F), le petit pectoral (G).

Photograph of dissection of adult right armpit.

The lamina can be identified with its base (A), its anterior prolongation (C), internal prolongation (D), the axillary bundle (E), the corachobiceps (F), and the smaller pectoral muscle (G).

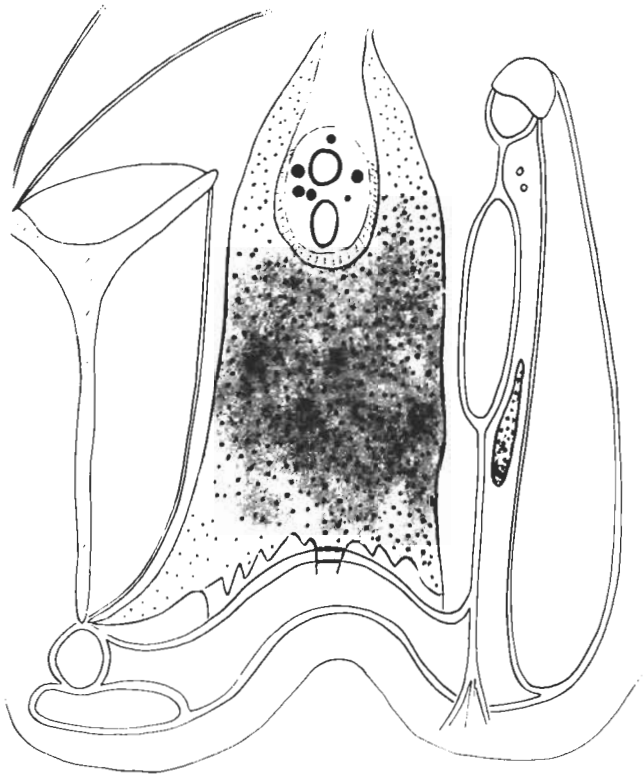

FIGURE 2

Coupe sagittale classique du creux de l'aisselle à laquelle sont rajoutées la gaine axillaire et la lame cellulo-adipeuse.

Sagittal section of the armpit to which are added the axillary sheath and the cellulo-adipose lamina.

b) La paroi postéro-externe est formée par le muscle sous-scapulaire *(m. subscapularis)* en haut et par les muscles grand dorsal *(m. latissimus dorsi)* et grand rond *(m. teres major)* en bas.

c) La paroi interne est convexe en dehors et elle est constituée par le gril costal *(corpus costae)* recouvert par les digitations du grand dentelé *(m. serratus)* dans l'aponévrose duquel descend le nerf de ce muscle appelé nerf de Charles BELL *(m. thoracicus longus)*.

d) La base de la pyramide.
Elle est mixte : composée de l'aponévrose axillaire *(fascia axillaris)* et de peau. En effet, l'aponévrose forme le ligament suspenseur de l'aisselle. Elle est percée d'orifices qui font communiquer le contenu axillaire avec le tissu cellulaire sous-cutané qui adhère parfois à l'aponévrose et à la surface cutanée pileuse et sudoripare du creux axillaire.

2) **La cavité axillaire** *(fossa axillaris)*

Elle est de forme pyramidale et s'ouvre sur les régions voisines par les 3 orifices principaux :

b) The postero-external wall is formed by the subscapular muscle *(m. subscapularis)* above and by the *m. latissimus dorsi* and the *musculus teres major* below.

c) The internal wall is convex outside and consists of the shaft of rib *(corpus costae)* covered by the digitations of the *musculus serratus* into the aponeurosis of which the nerve of this muscle, known als Charles BELL's nerve (*m. thoracicus longus)*, descends..

d) The base of the pyramid.
This is mixed : composed of the axillary aponeurosis *(fascia axillaris)* and skin. The aponeurosis in fact forms the suspensory ligament of the axillary fossa. It is pierced by orifices which enable the axillary contents to communicate with the subcutaneous cellular tissue which sometimes adheres to the aponeurosis and to the hairy and sudoriferous skin surface of the armpit.

2) **The axillary cavity** *(fossa axillaris)*

It is pyramidal in shape and opens onto the neighbouring regions through 3 main orifices :

— Orifice inféro-externe ovalaire et limité par l'arc axillaire : il représente le renforcement de l'aponévrose axillaire auquel vient adhérer la gaine axillaire. C'est la voie de passage de la gaine axillaire et du paquet vasculo-nerveux ainsi que du prolongement brachial de la lame cellulo-adipeuse avec le courant lymphatique annexé qui représente en fait le pédicule huméral auquel vient de s'associer le pédicule basilique. Les filets nerveux de l'anse inter-costobrachiale *(m. intercostobrachialis)* accompagnent ce courant lymphatique.

— L'orifice inféro-interne :
il est falciforme, il est limité par l'arc mammaire. Il renforce le ligament suspenseur, laisse passer le prolongement mammaire du contenu cellulo-adipeux du creux de l'aisselle auquel vient se joindre à ce niveau la lame interpectorale, les vaisseaux mammaires externes *(a. et v. thoracici laterales)*, le courant lymphatique de la glande mammaire et le prolongement axillaire du sein. A ce niveau, le courant lymphatique est représenté par le pédicule et les nœuds mammaires externes ou thoraciques externes.

— L'orifice supérieur
représente le sommet de la pyramide axillaire ou centre costo-claviculaire limité par le bord supérieur de la clavicule, le bord supérieur de l'omoplate, le bord externe de la première côte. Autour de la gaine axillaire, les 3 prolongements du contenu cellulo-adipeux du creux de l'aisselle gagnent la région sus—claviculaire *(fossa supraclavicularis major)*.

3) **Le contenu de la cavité axillaire**

1) La gaine axillaire :
elle entoure entièrement la contenu vasculo-nerveux (artère et veine axillaire et plexus brachial) depuis l'orifice supérieur jusqu'à l'orifice inféro-externe. Cette formation porte le nom de *sheath* dans la littérature anglo-saxonne.

2) La lame cellulo-adipeuse :
il s'agit d'une formation adipeuse qui comble l'espace libre autour de la gaine vasculo-nerveuse. Elle se présente sous la forme d'une pyramide tronquée à base inférieure avec 3 prolongements supérieurs dont l'ensemble forme une gouttière à concavité supérieure. On peut lui décrire :

- Trois faces triangulaires : antérieure sous le relief des muscles pectoraux ; externe, concave par les muscles coraco-brachial et sous-scapulaire ; interne se moulant sur la convexité thoracique (Fig. 3) (Fig. 4).
- Une base qui repose sur l'aponévrose axillaire profonde à laquelle elle est unie par de multiples tractus, les lobules graisseux communiquant avec le tissu cutané.
- Les bords : antéro-externe prolongeant la lame ; antéro-interne où arrive la lame mammaire ; postérieure, qui adhère au bord interne de l'omoplate au fond de l'angle dièdre inter-scapulothoracique.
- Les prolongements supérieurs sont constants : un prolongement antérieur pré-vasculonerveux, moniliforme, se dirige en haut en dedans vers la lame cellulo-adipeuse sus-claviculaire : un prolongement postérieur rétro-vasculonerveux monte vers le creux sus-claviculaire empruntant la partie postéro-externe du défilé costo-claviculaire. Le prolongement postérieur est volontiers biphide ; un prolongement interne sous-veineux : il se termine par un tractus dans la partie interne de la fente costo-claviculaire. Le pivot de ce prolongement interne est représenté par les vaisseaux mammaires externes.
- Le tissu cellulo-adipeux adhère de façon assez lâche à la gaine axillaire mais non à son contenu. Les pro-

— the oval infero-external orifice limited by the ax
it represents the reinforcement of the axillary a
to which the axillary sheath adheres. It is the p
passage of the axillary sheath and the bundle co
vessels and nerves and the brachial prolongation
lulo-adipose lamina with the lymph current wh
represents the humeral pedicle to which the bas
is joined. The nerves of the intercostobrachia
intercostobrachialis) accompany the lymphatic v

— The infero-internal orifice :
this is falciform ; it is limited by the mammar
reinforces the suspensory ligament, allows the
extension of the cellulo-adipose contents of the
pass across, which is joined at this level by the in
lamina, the external mammary vessels *(a. et v*
laterales), the lymphatic vessels of the mammary
the axillary extension of the breast. At this leve
phatic vessels are represented by the pedicle and t
mammary or external thoracic nodes.

— The superior orifice
represents the top of the axillary pyramid or costo
centre limited by the superior rim of the clavicle
rior rim of the scapula, and the external rim of th
Around the axillary sheath, the 3 extensions of t
adipose contents of the armpit reach the supe
region *(fossa supraclavicularis major)*.

3) **The contents of the axillary cavity**

1) The axillary sheath :
it entirely surrounds the vessels and nerve
artery and vein and brachial plexus) from th
orifice to the infero-external orifice.

2) The cellulo-adipose lamina :
this is an adipose formation which fills the
around the sheath. It presents in the shape of a
pyramid with inferior base with three superior
tions, the whole of which form a groove which
above. Of it one can describe :

- Three triangular faces : anterior under the re
pectoral muscles ; external, concave through
co-brachial and subscapular muscles ; interna
ing onto the thoracic convexity (Fig. 3) (Fig
- A base which rests on the deep axillary ap
to which it is joined by many tracts, the f
communicating with the cutaneous tissue.
- The edges : antero-external prolonging the
anterior-internal where the mammary lamina
posterior, which adheres to the internal ri
scapula at the bottom of the inter-scapul
dihedral angle.
- The superior prolongations are constant : a m
anterior prolongation in front of the vessels a
runs upwards inside towards the superclavi
lulo-adipose lamina ; a posterior prolongatio
the vessels and nerves ascends towards the su
cular cavity taking the postero-external pa
costo-clavicular defile. The posterior prolonga
be biphid ; a subvenous internal prolongatio
with a tract in the internal part of the costo-
fissure. The axis of this internal prolongation
sented by the external mammary vessels.
- The cellulo-adipose tissue adheres rather l
the axillary sheath but not to its contents.
longations are closely moulded to the cont
the space. The elements which escape, in p
those intended for the pectoral muscles, cons
axis between the anterior and internal ex

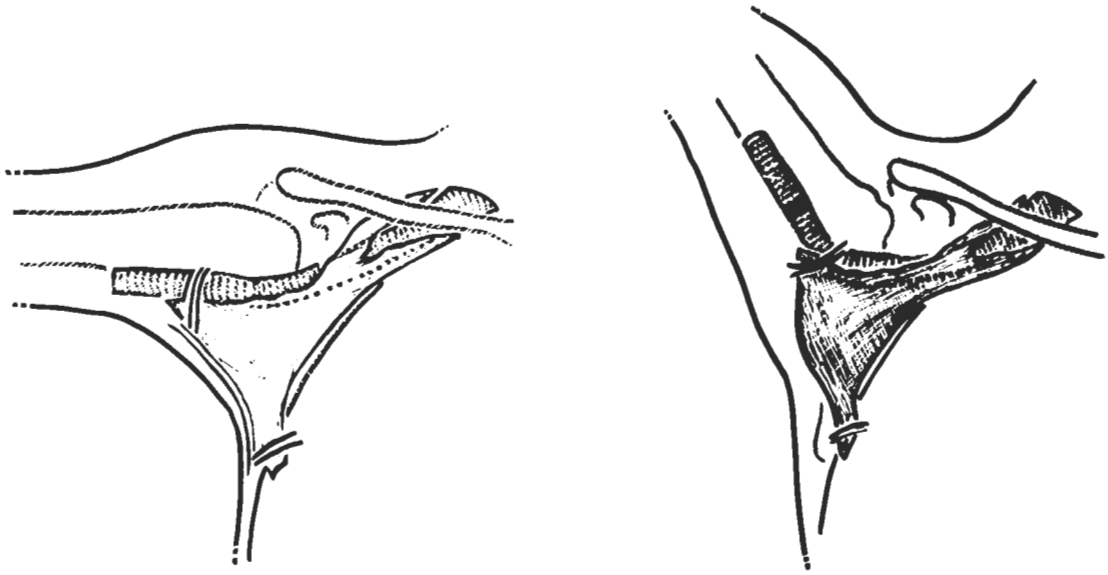

FIGURES 6 - 7

Anatomie fonctionnelle morphologique. — Morphological functional anatomy.

— IV —

CONSÉQUENCES PATHOLOGIQUES

1) **Le rôle de la gaine axillaire.**

Son rôle de protection permet au paquet de résister longtemps à l'envahissement alors même que la lame est déjà atteinte. La fixation d'adénopathies à la gaine permet l'exérèse de celles-ci complétant l'évidement.

2) **Le rôle pathologique de la lame cellulo-adipeuse.**

Les atteintes cancéreuse, inflammatoire, post-radiothérapique et les adhérences qui s'en suivent fixent entre eux les éléments de la syssarcose, ce qui peut entraîner une raideur relative de l'épaule ou bien un syndrôme de compression. L'exérèse totale de la lame, de ses prolongements jusque sous la clavicule et celle des aponévroses de l'aisselle doivent représenter des gestes élémentaires de tout évidement. L'absence post-opératoire de l'espace de glissement entraîne des séquelles motrices dont le traitement par prévention kinésithérapique est possible.

— V —

APPROCHE TECHNIQUE

1) **La position du membre supérieur.**

Le bras est en projection antérieure et en rotation interne, le coude fléchi à angle droit est fixé à un arceau et protégé par de la mousse. Ceci détend le grand pectoral et les pédicules vasculo-nerveux, efface en dedans le muscle petit pectoral. L'exploration de l'espace inter-pectoral est rendu facile par la dissociation des plans antérieurs. La base de l'aisselle devient antéro-externe et directement sous le regard de l'opérateur. L'antépulsion du bras et la bascule de l'omoplate concourrent à abaisser et extérioriser le contenu de l'aisselle.

2) **La position de l'opérée.**

La patiente est placée en proclive avec un peu de roulis du côté opposé à l'opérateur et à la région pathologique. Ainsi, la région mammaire est au zénith. S'il s'agit d'un mélanome acral, l'exploration des ganglions sus-épitrochléens est en principe conseillée. En fait, il s'agit du groupe nodal basilique. Il convient à l'heure actuelle de pratiquer un piquetage mais non une exérèse complète de celui-ci.

— IV —

PATHOLOGICAL CONSEQUENCES

1) **The role of the axillary sheath.**

Its protective role enables the bundle to resist invasion for a long time even when the lamina is already affected. Fixation of adenopathies to the sheath enables exeresis of the latter, completing the emptying.

2) **The pathological role of the cellulo-adipose lamina.**

Post-radiotherapy inflammatory and cancerous lesions and the resulting adhesions fix the elements of the syssarcosis between them, and this may lead to relative stiffness of the shoulder of else a compression syndrome. Total exeresis of the lamina, and of its prolongations as far as underneath the clavicle, and that of the axillary aponeuroses must be the elementary moves in any emptying. The absence post-operatively of the sliding space leads to motor sequelae which can be treated preventively by physiotherapy.

— V —

TECHNICAL APPROACH

1) **The position of the upper limb.**

The arm should be in anterior projection and internal rotation ; the elbow, bent at a right angle, is fixed to a cradle and protected with foam. This relaxes the greater pectoral muscles and the pedicles containing vessels and nerves, and obliterates internally the smaller pectoral muscle. Exploration of the interpectoral space is made easier by dissociation of the anterior planes. The base of the armpit becomes antero-exterior and directly under the surgeon's gaze. Antepulsion of the arm and tilting of the scapula help to reduce and exteriorise the contents of the armpit.

2) **The position of the patient.**

The patient is placed in an inclined position, rolled slightly towards the side opposite the surgeon and the pathological region. The mammary region is therefore at the zenith. In the case of an acral melanoma, exploration of the super-epitrochlear glands is recommended in principle. In fact, this is the basilic nodal group. Nowadays it is best to mark it out but not perform complete exeresis.

3) **Incision cutanée.**

Elle est variable. Parfois elle prolonge l'incision de mastectomie. Si au contraire il s'agit d'une tumorectomie du quadrant interne du sein, l'incision axillaire est autonome. Si la voie d'accès doit être large, il s'agira d'une incision en baïonnette.

4) **Libération des lambeaux cutanés.**

Elle dégage toute la surface de la base axillaire.

5) **Résection de l'aponévrose axillaire superficielle**

en amorçant sur le bord externe du grand pectoral puis le bord antérieur du grand dorsal.

6) **Curage inter-pectoral.**

Le grand pectoral est soulevé au zénith au moyen d'une valve. Le contrôle visuel et l'ablation de la lame inter-pectorale inconstante se fait en ménageant l'innervation et la vascularisation du muscle. On ouvre l'aponévrose axillaire profonde et l'aponévrose clavi-pectoro-axillaire. On palpe au doigt l'apophyse coracoïde qui est la limite supérieure et un repère précieux. L'ouverture de l'aponévrose et l'introduction d'air dans la cavité virtuelle autour du contenu cellulo-adipeux provoquent sa rétraction et sa délimitation des parois.

7) **Sacrifice du filet nerveux de l'accessoire brachial cutané interne** (anastomose thoraco-brachiale de HYRLT).

8) **L'opérateur** s'assied et le petit pectoral est soulevé au zénith. On repère le prolongement antérieur et supérieur de la lame, sous la clavicule. Il est ligaturé à sa pointe, sectionné et libéré de haut en bas sur la face antérieure de la gaine axillaire qui est intacte. Dissection du paquet vasculo-nerveux pectoral. La dissection se prolonge sur l'espace rétro-pectoral qui ramène le prolongement interne de la lame. Son extrémité est elle aussi liée sous la clavicule et rabattue de dedans en dehors.

3) **Skin incision.**

This varies. Sometimes it can prolong the mastectomy incision. If, on the other hand, there is tumorectomy of the internal quadrant of the breast, the axillary incision is independent. If the access path has to be broad, it will be a bayonet-shaped incision.

4) **Freeing the skin flaps.**

It frees the whole surface of the base of the axilla.

5) **Resection of the superficial axillary aponeurosis**
by starting on the external edge of the greater pectoral and then the anterior edge of the greater dorsal.

6) **Interpectoral curage.**

The greater pectoral is raised to the zenith by means of a valve. Visual control and ablation of the variable interpectoral lamina are achieved while taking care with the innervation and vascularization of the muscle. The deep axillary aponeurosis and clavi-pectoro-axillary aponeuroses are opened. The coracoid apophysis, which is the upper limit and a valuable marker, is palpated with the finger. Opening of the aponeurosis and introduction of air into the virtual cavity around the cellulo-adipose contents cause it to retract and its boundaries from the walls to be defined.

7) **Sacrifice of the nerves of the internal cutaneous brachial accessory** (thoraco-brachial anastomosis of HYRLT).

8) **The surgeon** sits down and the smaller pectoral is raised to the zenith. The anterior and superior prolongation of the lamina is located, under the clavicle. It is ligated at its peak, sectioned and freed from above downwards on the anterior face of the axillary sheath, which is intact. The bundle containing vessels and nerves is dissected. Dissection is extended to the retro-pectoral space which brings back the internal prolongation of the lamina. Its extremity is also tied under the clavicle and folded from inside outside.

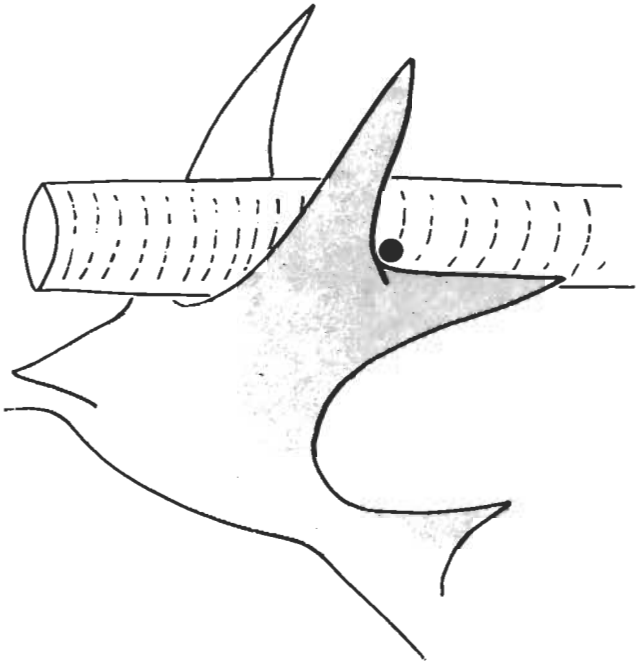

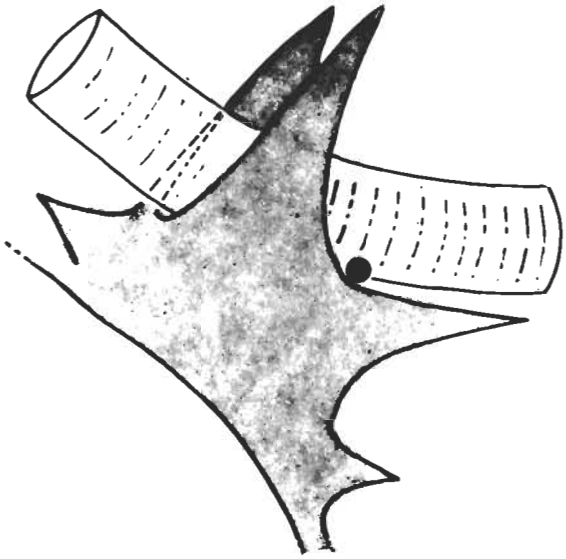

FIGURES 8 - 9

Anatomie fonctionnelle topographique. Evolution de la lame lors des mouvements de l'épaule par rapport à la gaine axillaire. Le pivot, matérialisé par un point noir, représente les vaisseaux mammaires externes (thoraciques externes).

Topographical functional anatomy. Changes in the lamina on during shoulder movements with reference to the axillary sheath. The pivot axis as a black dot represents the external mammary (external thoracic) vessels.

9) **Dissection du prolongement postérieur de la lame** en repérant le nerf du grand dentelé protégé par le périmysium du muscle. La dissection du prolongement postérieur chemine entre le nerf du grand dentelé en dedans et le nerf du grand dorsal en dehors ; ce dernier croisant les vaisseaux scapulaires inférieurs. Ligature et section de la partie haute du prolongement postérieur qui est parfois biphide.

10) **Libération de l'angle dièdre** inter-serrato-scapulaire.

11) **Fin de l'exérèse :**
on résèque en bloc la lame cellulo-adipeuse et les aponévroses axillaires libérées au niveau de la convergence entre le grand dorsal et le grand dentelé. Les nerfs des 2 muscles sont les repères. Lorsque tout est libéré entre ces deux nerfs, l'intervention est finie.

Ainsi, les nœuds lymphatiques ont été enlevés en totalité, emballés dans cette lame cellulo-adipeuse du creux de l'aisselle sans qu'ils soient disséqués et sans qu'il n'ait été pratiqué de piquetage ganglionnaire. Il s'agit donc d'une exérèse en monobloc respectant les règles de la carcinologie. Les fils repères peuvent être placés au niveau des prolongements antérieur, postérieur et interne, et interpectoral éventuellement permettant au pathologiste un repérage correct. Ce n'est qu'en cas d'atteinte de la gaine axillaire que l'exérèse de celle-ci pourrait être discutée. Celle-ci, longtemps préconisée, est abandonnée depuis plusieurs années. De même on ne pratique plus la manœuvre de BRENIER de désinsertion du muscle grand pectoral à partir de la clavicule. L'intervention se termine par la mise en place d'un drainage aspiratif pour combattre une lymphorrée. La suture cutanée est pratiquée sans tension par l'abaissement du membre à partir de sa position initiale.

— VI —
PRÉVENTION DU LYMPHŒDÈME

Le lymphœdème post-chirurgical ou post-radiochirurgical du membre supérieur après cancer du sein est resté un fléau hélas très fréquent et totalement négligé il y a une trentaine d'années. Si la thérapeutique actuelle a fait d'énormes progrès par le traitement physique du lymphœdème associant le drainage lymphatique manuel type LEDUC, le drainage pneumatique (pressothérapie douce 40 mm Hg), les bandages, la contention et toutes les autres thérapeutiques en voie d'expérimentation, on peut affirmer sans encourir la moindre critique que le véritable et meilleur traitement reste préventif. Dans cet acte de prévention, plusieurs acteurs interviennent : le chirurgien en premier lieu, le radiothérapeute, le kinésithérapeute et le patient lui-même. Cette prévention repose sur les nouvelles données de l'anatomie lymphatique du membre supérieur et de la glande mammaire, une conception chirurgicale précise, une précaution dans les champs d'application de la radiothérapie, une rééducation précoce, une attention particulière de la part de la patiente, des mesures d'hygiène.

1) **Les nouvelles données de l'anatomie lymphatique.**

Le membre supérieur se draine non seulement par les voies lymphatiques précédemment décrites dans le rappel anatomique mais aussi par les voies lymphatiques postérieures (CAPLAN, LEDUC) empruntant les voies dorsales et surtout par la voie de MASCAGNI SAPPEY, satellite de la veine céphalique. Ces voies de drainage échappent au lymphocentre axillaire. Ainsi l'exérèse du lymphocentre axillaire les laisse intactes, ce qui constitue des voies de dérivation essentielles (voies de vicariance).

2) **La technique opératoire.**

Le chirurgien qui pratique l'exérèse de la lame cellulo-adipeuse du creux de l'aisselle enlève tout le lymphocentre axillaire mais rien que celui-ci. Il pratique donc l'exérèse des nœuds lympha-

9) **Dissection of the posterior prolongation of the lamina,** marking out the nerve of the serratus anterior muscle by the perimysium of the muscle. Dissection of the posterior prolongation runs between the nerve of the serratus anterior inside and the nerve of the greater dorsal muscle outside, the latter crossing the inferior scapular vessels. Ligature and section of the top part of the posterior prolongation, which is sometimes biphid, follow.

10) **Freeing of the interserrato-scapular dihedral angle.**

11) End of the exeresis :
the cellulo-adipose lamina is resected in a block and the axillary aponeuroses freed at the level of the convergence between the greater dorsal and serratus anterior. The nerves of both muscles act as markers. When everything between these two nerves is freed, the operation is complete.

The lymph nodes have therefore been completely removed, wrapped in this cellulo-adipose lamina of the armpit without being dissected and without cutting the glands. This is therefore a one-piece exeresis which complies with the rules of oncology. The guide threads can be placed at the level of the anterior, posterior and internal, and if necessary the interpectoral prolongations, enabling the pathologist to identify them correctly. It is only in cases where the axillary sheath is affected that exeresis of the latter might be discussed. It was recommended for many years but has been abandoned in the past few years. Similarly, BRENIER's manœuvre of disinsertion of the greater pectoral muscle from the clavicle is no longer performed. The operation ends with insertion of a suction drain to combat lymphorrhoea. Suturing of the skin is performed without pressure by lowering the limb from its initial position.

— VI —
PREVENTION OF LYMPHOEDEMA

Post-surgical or post-radiosurgical lymphoedema of the upper limb after breast cancer has remained an, alas, very frequent scourge which was totally neglected thirty years ago. Although current treatment has made enormous advances with the physical treatment of lymphoedema associating LEDUC type manual lymph drainage, pneumatic drainage (gentle pressure therapy, 40 mm Hg), bandages, contention, and all the other treatments which are being tested, one can say without incurring the slightest criticism that the real and best treatment remains preventive. Several actors are involved in this act of prevention : first of all, the surgeon, then the radiotherapist, the physiotherapist and the patient herself. Prevention is based on new findings from the lymphatic anatomy of the upper limb and mammary gland, a precise surgical conception, care in the spheres of application of radiotherapy, early reeducation, particular attention on the part of the patient, and measures of hygiene.

1) **The new findings from lymphatic anatomy.**

The upper limb drains not only through the lymph channels previously described in the anatomical review, but also through the posterior lymph pathways (CAPLAN and LEDUC), taking the dorsal pathways, and more particularly through the MASCAGNI SAPPEY pathway, a satellite of the cephalic vein. These drainage pathways escape the axillary lymph centre. Thus exeresis of the axillary lymph centre leaves them intact, and this results in the constitution of essential paths of derivation (paths of vicariousness).

2) **The technique of the operation.**

A surgeon who performs exeresis of the cellulo-adipose lamina of the armpit removes the whole axillary lymph centre but nothing but that. He therefore performs exeresis of the humeral and axillary properly speaking, subscapular, external thoracic, and superior thoracic lymph nodes. Dissection must not be extended beyond the vein. In no case should one peel of the

tiques huméraux et axillaires proprement dits, sous-scapulaires, thoraciques externes, thoraciques supérieurs. La dissection ne doit pas être poussée au delà de la veine. En aucun cas on ne doit peler le pédicule et donc porter atteinte à la gaine axillaire. La résection du système lymphonodal des viscères atteints chemine toujours entre le " trop " (et le lymphœdème apparaît) ou le " pas assez " (et le matériel tumoral restant est peut-être plus important qu'on ne le voudrait). Pour le sein comme pour un grand nombre d'organes, le maximum chirurgical n'est pas toujours assimilable à l'optimum thérapeutique.

3) **L'attitude du radiothérapeute.**

Les radiothérapeutes, à l'heure actuelle, doivent de façon impérative ménager la voie de MASCAGNI SAPPEY, ce qui est de plus en plus pratiqué.

4) **Le rôle du kinésithérapeute.**

Personnellement, nous entretenons une rééducation active dès le lendemain de l'intervention, demandant à la patiente de mettre toute seule sa main derrière la nuque. Ceci est pratiqué sans problème mais sans forcer et sans excès. Il n'y a pas de drainage lymphatique manuel ou de pressothérapie prescrite à titre préventif dans notre Unité de Traitement de l'Œdème.

5) **Mesures préventives appliquées par le patient.**

Elles sont bien classiques : ne pas se couper, ne pas se taper, ne pas se piquer, ne pas se brûler, ne pas s'exposer au soleil, ne pas porter de charges trop lourdes, exécuter des mouvements trop brusques ou fournir un effort démesuré. Certains sports violents ou même brutaux sont proscrits.

— VII —

RÉSULTATS - CONCLUSION

En respectant l'anatomie de la lame cellulo-adipeuse du creux de l'aisselle, on en pratique l'exérèse avec facilité, répondant aux exigences de la chirurgie carcinologique en monobloc, sans dissection des ganglions qui sont à l'intérieur. On enlève ainsi toute la lame mais rien que la lame. On résèque la totalité du lymphocentre axillaire mais on laisse des voies de dérivation du membre supérieur assez importantes pour s'opposer à l'installation d'un lymphœdème. Dans notre série, le lymphœdème n'a été observé que dans 2 % des cas. Deux de ces quatre patientes présentaient du reste des anciennes incisions ou cicatrices ou interventions bénignes dans le sillon deltopectoral détruisant probablement la voie de MASCAGNI SAPPEY qui eût été précieuse. La discipline opératoire et la maîtrise anatomique de cette intervention rendent l'opération de PATEY (mastectomie radicale conservatrice avec curage axillaire) ou l'association tumorectomie-curage axillaire, très rapide, très facile et très fiable.

pedicle and therefore damage the axillary sheath. Resection of the lymph node system of impaired internal organs alkways runs between " too much " (and lymphoedema appears) and " not enough " (and the remaining tumoral material is perhaps greater than one would like). Where the breast is concerned, as with a large number of organs, the surgical maximum is not always the same as the therapeutic optimum.

3) **The radiotherapist's attitude.**

Nowadays, radiotherapist, **must** protect the MASCAGNI SAPPEY path ; this is being done more and more.

4) **The role of the physiotherapist.**

Personally we undertake active re-education as early as the day after the operation, asking the patient to put her hand behind the nape of her neck on her own. No manual lymph drainage or pressure therapy is prescribed by way of prevention in our Oedema Treatment Unit.

5) **Preventive measures applied by the patient.**

These are certainly conventional : do not cut yourself, do not bump into anything, do not prick or burn yourself, or expose yourself to the sun ; do not carry loads which are too heavy, execute movements which are too sudden, or make too great an effort. Some violent or even brutal sports are forbidden.

— VII —

RESULTS - CONCLUSIONS

By respecting the anatomy of the cellulo-adipose lamina of the armpit, exeresis of it can be performed with ease, meeting the requirements of oncological surgery for removal in one piece, without dissection of the glands inside it. The whole of the lamina but nothing but the lamina is therefore removed. The whole of the axillary lymph centre is resected, but derivation pathways from the upper limb large enough to prevent the establishment of lymphoedema are left. In our series, lymphoedema was observed in only 2 % of cases. Two of these four patients had in any case old incisions or scars or benign operations in the deltopectoral groove which probably destroyed the MASCAGNI SAPPEY pathway which would have been valuable. The operational discipline and anatomical control of this operation make PATEY's operation (conservative radical mastectomy with axillary curage) or the association of tumorectomy and axillary curage very swift, very easy and, very reliable.

BIBLIOGRAPHIE

1. BOUCHET Y., PISSAS A., FAVIER M., PAYAN R. — Le contenu cellulo-adipeux du creux de l'aisselle. *Communication au 60me Congrès de l'Assoc. des Anatomistes de Langue Française.* Nice, 1976. A paraître : *Bull. Assoc. Anat.*, 62 : 655, 1977.
2. BOUCHET Y., BODIN J.P., PISSAS A., FAVIER M. — La lame cellulo-adipeuse du creux axillaire. Son intérêt anatomique, clinique, chirurgical. *Anat. Clin.*, 1980, 2, 343-349.
3. CAPLAN I. — Lymphatic drainage of the mammary gland based on 300 cases. *Anat. Clin.*, 1982, 4, 329-335.
4. EDWARDS E.A., MALONE P.D., COLLINS J.J. — Operative anatomy of thorax. *Philadelphia, Lea and Febiger*, 1972.
5. GRAY H. — Gray's Anatomy. *35e ed. Edinburgh : Longman*, 1973.
6. HIDDEN G., ARVY L. — Remarque sur le drainage lymphatique de la glande mammaire lumaine. *C.R. Assoc. Anat.*, 1973, 57, 879-886.
7. LANZ T., Von WACHSMUTH W. — Praktische Anatomie. *Berlin-Göttingen-Heidelberg : Springer-Verlag*, 1959.
8. LEDUC A., CAPLAN L., LIEVENS P. — Traitement physique de l'œdème du bras. *Monographies de Bois Larris. Masson Ed., Paris*, 1981.
9. Mc GREGOR A.L., DU PLESSIS D.J. — A synopsis of surgical anatomy. 10e ed. *Bristol, J. Wright and Sons*, 1969.
10. PATURET G. — Traité d'anatomie humaine, tomes I et II. *Paris, Masson*, 1951.
11. REHMAN J., HIATT N. — Descriptive atlas of surgical anatomy. *New York, Mc Graw-Hill*, 1965.
12. RØBINSON A. — Cunningham's manual of practical anatomy. Vol. I. *New York, W. Wood*, 1921.
13. TESTUT L., JACOB O. — Traité d'Anatomie topographique. Tome II. *Paris, Doin*, 1914.
14. VANEUVILLE G., ROZAN R., ESCANDE G., DUMESNIL Y., BARD J.J., GUILLOT M., VERGE-GARRET J. — Anatomical basis for the three dimensional radiological anatomy of the axillary lymph nodes. Implications for lymphography. *Anat. Clin.*, 1982, 4, 79-92.

THE EUROPEAN JOURNAL
OF
lymphology
and related problems
VOLUME 2 • NUMBER 7 • 1991

Les lymphatiques du cœur et leurs rapports avec le canal thoracique. Etude anatomo-clinique des chylopéricardes.

Lymphvessels of the heart and their connexions with the thoracic duct. Anatomic and clinical studies of chylopericardium.

RIQUET M. [1], DUPONT P. [1], HIDDEN G. [2], GANDJBAKHCH [3] and DUSSER D. [4]

[1] *Service de Chirurgie Thoracique (Pr Debesse) - Hôpital Laennec, 42, rue de Sèvres, 75007 Paris.*

[2] *Laboratoire d'Anatomie (Pr Lassau) - UFR Biomédicale des Sts Pères, 45, rue des Saints Pères, 75006 Paris.*

[3] *Chirurgie Thoracique et Cardiovasculaires (Pr Gandjbakhch) - Groupe Hospitalier Pitié-Salpétrière, 47-83, Boulevard de l'Hôpital, 75651 Paris Cedex 13.*

[4] *Service de Pneumologie (Pr Marsac) - Hôpital Cochin, 27, Faubourg St-Jacques, 75014 Paris.*

SUMMARY

Lymphatic drainage of the heart was studied in cadavers of 90 adult subjects. The heart was injected with a modified Gerota mass 108 times : right ventricle in 27 cases, left ventricle in 45 cases ant both right and left ventricles in 18 cases.

The right main collecting trunck received its afferents from 29 right and 5 left ventricles. It ascended in front of the ascending aorta to terminate in brachio cephalic nodes and form left broncho mediastinal trunks (L.B.M.T.). The drainage went into the left venous jugular subclavian junction 12 times and in 4 cases (33 %) into the arch of the thoracic duct too.

The left main collecting trunck received its afferents from 59 left and 23 right ventricles. It always terminated in right paratracheal nodes and the drainage went into the right venous jugular subclavian junction 19 times. From the right paratracheal nodes, drainage went into left superior tracheo bronchial nodes in 14 cases and then in the left anterior mediastinal nodes twice (14 %) in the left recurrent nodes three times (21 %) (terminating into the arch of the thoracic duct once) and directly into the thoracic duct in the mediastinum in one case (7 %).

There were thus lymphatic connexions with the thoracic duct all around the arch of aorta. The main connexions were between the left anterior mediastinal nodes (including afferents from brachiocephalic nodes) and the arch of the thoracic duct. Primary chylopericardium is rare but is often due to lymphangiectasias developing in this area as we observed in one own case and in other case reports. Chylopericardium and chylothorax following cardiac surgery frequently have the same origin as we observed in another case.

CONCLUSION

Primary chylopericardium and chylopericardium following cardiac surgery with or without associated chylothorax are rare. They are not explained by a pathology of the thoracic duct itself, which in that case would be a malformation. They are most of the time due to spontaneous or traumatic disruption of lymph vessels, connecting into the arch of the thoracic duct or the thoracic duct in the mediastinum, which extend normally all around the arch of aorta and are unusually ectasic or incontinent. Most of the reviewed cases in the literature confirm our findings although the causes of chylous reflux remain obscure. Associations with lymphangiomas or lymphangiomatosis seem to be more coincidences.

RÉSUMÉ

Le drainage lymphatique du cœur a été étudié sur 90 cadavres de sujets adultes. 108 injections ont été réalisées au niveau du ventricule droit (27 cas), du ventricule gauche (45 cas), des deux ventricules droit et gauche sur le même sujet (18 fois).

Le collecteur lymphatique principal droit a été injecté à partir de 29 ventricules droits et de 5 ventricules gauches. Il rejoignait 31 fois la partie haute de la chaîne médiastinale antérieure gauche (MAG) (portion préphrénique), l'injection se poursuivant 12 fois jusqu'au confluent veineux jugulo-sousclavier gauche et dans quatre de ces cas également dans la crosse du canal thoracique (33 %).

Le collecteur principal gauche a été injecté à partir de 59 ventricules gauches et de 23 ventricules droits. Il se rendait toujours à la chaîne prétrachéale droite (PTD) qui, lorsque l'injection était complète, se drainait dans le confluent veineux droit de la base du cou (19 fois). A partir de la chaîne prétrachéale droite, le groupe des lymphonœuds bronchiques supérieurs gauches était injecté 14 fois et, au-delà, le produit progressait deux fois dans la chaîne médiastinale antérieure gauche (portion préaortique (14,3 %), 3 fois dans la chaîne récurrentielle gauche jusqu'au canal thoracique dans un cas (21,4 %) et une fois directement dans le canal thoracique au médiastin (7,1 %).

Il existait ainsi des connections lymphatiques avec le canal thoracique de part et d'autre de la crosse de l'aorte. Les plus importantes sont celles que contracte la chaîne médiastinale antérieure gauche avec la crosse du canal. Les chylopéricardes spontanés sont rares et se font fréquemment à partir de lymphangiectasies de cette région comme nous le montre notre observation et la revue de la littérature. Il en est de même pour les chylopéricardes et chylothorax après chirurgie cardiaque (1 cas rapporté ici).

KEY WORDS : Heart - Lymphatics - Chylopericardium
Pedal lymphography.

Reprints request :
Dr M. Riquet
Service de Chirurgie Thoracique
Hôpital Laennec
42, rue de Sèvres - 75007 Paris.

I. INTRODUCTION

Le drainage lymphatique des segments pulmonaires se fait une fois sur dix dans le canal thoracique au médiastin et les chylothorax survenus après chirurgie d'exérèse pulmonaire peuvent être attribués à une fuite de chyle à partir de l'une de ces collatérales gangliopulmonaires (67).

A l'occasion d'un cas clinique de chylopéricarde spontané, nous avons entrepris la révision anatomique du drainage lymphatique du cœur à la recherche de collatérales du canal thoracique d'origine cardiaque pouvant de la même façon expliquer ces chylopéricardes mais aussi les chylopéricardes et chylothorax qui surviennent après chirurgie cardiovasculaire dont nous rapportons une observation.

II. OBSERVATIONS CLINIQUES ET ÉTUDES ANATOMIQUES

1°) Chylopéricarde spontané : obs n° 1

OBS - Mme Fab..., âgée de 42 ans, n'avait pas d'antécédents particuliers. Fin septembre 1988 était dépistée une cardiomégalie. Elle n'avait alors pas de trouble fonctionnel bien précis si ce n'est une fatigabilité mais pas d'essouflement significatif. L'examen clinique, l'ECG étaient normaux. La cardiomégalie s'était révélée être en rapport avec un épanchement péricardique chronique (échographie). En février 1989, un drainage péricardique (avec biopsie) avait révélé que l'épanchement était chyleux. Une échographie abdominale et un scanner thoracique étaient normaux. Une lymphographie pédieuse mettait en évidence un canal thoracique bien formé à partir d'une citerne de Pecquet bien visible, qui montait en position normale jusqu'au cou à gauche. A partir de la crosse descendait dans le médiastin antérieur gauche un réseau lymphangiectasique qui allait jusqu'au toit du péricarde, s'accompagnait d'opacification des lymphonœuds de la chaîne médiastinale antérieure gauche (fig. 1) et communiquait avec la 'chaîne lymphatique thoracique interne gauche comme cela était visible sur le cliché de profil. L'épanchement se renouvelant sans cesse, pour éviter une tamponnade était réalisée en avril 1989 une fenêtre péricardopleurale par voie thoracique antérieure gauche. Cette intervention ne suffisait pas et la dyspnée persistait en rapport avec un chylopéricarde et un chylothorax associé. De nombreuses ponctions étaient nécessaires et la malade nous était alors adressée devant la persistance de la fuite chyleuse. L'épanchement pleuropéricardique était abondant (fig. 2) mais relativement bien toléré et la reproduction du liquide ne se faisait pas très rapidement entre les ponctions. Le liquide d'aspect laiteux contenait 17,7 grammes de triglycérides et 2 g. 93 de cholestérol. Après lymphographie, le scanner confirmait l'injection de la chaîne médiastinale antérieure gauche par reflux. La malade était opérée le 18 juin 1990, après absorption de crème fraîche. Par sternotomie, après libération d'adhérences cardiaques à la fenêtre péricardique étaient évacués 3,8 litres de chyle de la cavité pleurale gauche. La fuite du chyle siégeait à la partie haute du tronc de l'artère pulmonaire, au niveau du sinus transverse de Theile. A ce niveau étaient visibles 3 orifices punctiformes par lesquels pleurait de la lymphe. Ces orifices étaient suturés et la région capitonnée par un surjet complémentaire de prolène. L'ensemble du péricarde restait alors complètement sec. Les suites opératoires étaient simples mais réapparaissait progressivement un épanchement péricardique discret de nature chyleuse. La malade était alors mise à un régime à base de Triglycérides à chaîne moyenne et on assistait alors au tarissement de la fuite chyleuse. Revue récemment, la malade allait bien.

2°) Drainages lymphatiques du cœur dans le canal thoracique : aspects anatomiques

a) *Matériel et méthode*

L'étude a porté sur 90 cadavres de sujets adultes (41 hommes, 49 femmes âgés de 35 à 102 ans - moyenne d'âge : 81 ans). Une masse de Gerota modifiée a été injectée dans le myocarde ventriculaire. Les lymphatiques du myocarde communiquaient avec ceux de l'épicarde puis confluaient en canaux longeant les artères bronchiques jusqu'à leurs origines. Ces canaux ont été cathétérisés électivement grâce au matériel de lymphographie pédieuse, ce qui permettait de compléter l'injection vers les chaînes lymphonodales du médiastin. Les sujets étaient ensuitre disséqués in situ plan par plan.

b) *Résultats*

Les injections à partir des ventricules ont été au nombre de 108 : 27 ventricules droits, 45 ventricules gauches, 18 ventricules droits et gauches chez un même sujet. Les drainages lymphatiques vers les lymphocentres du médiastin se faisaient par les collecteurs lymphatiques principaux droit et gauche.

Le collecteur lymphatique principal droit (fig. 3) a été injecté à partir de 29 ventricules droits et de 5 ventricules gauches. Il rejoignait 31 fois la partie haute de la chaîne médiastinale antérieure gauche (MAG) (portion préphrénique), l'injection se poursuivant 12 fois jusqu'au confluent veineux jugulo-sousclavier gauche et dans quatre de ces cas également dans la crosse du canal thoracique.

Le collecteur principal gauche (fig. 4) a été injecté à partir de 59 ventricules gauches et de 23 ventricules droits. Il se rendait toujours à la chaîne para ou prétrachéale droite (PTD) qui, lorsque l'injection était complète, se drainait dans le confluent veineux de la base du cou (19 fois) dont 2 fois de façon bilatérale. A partir de la chaîne prétrachéale droite, le groupe des lymphonœuds bronchiques supérieurs gauche (BSG) était injecté 14 fois, et, au-delà, le produit progressait deux fois dans la chaîne médiastinale antérieure gauche (portion préaortique), 3 fois dans la chaîne récurrentielle gauche jusqu'au canal thoracique dans un cas, et une fois directement dans le canal thoracique au médiastin (fig. 5).

Il existait ainsi des connections lymphatiques avec le canal thoracique de part et d'autre de la crosse de l'aorte. Les plus importantes étaient celles que contractait la chaîne médiastinale antérieure gauche avec la crosse du canal thoracique.

La BSG donnait également un collecteur vers la chaîne préaorto-carotidienne. Associé à BSG dans les 2 cas déjà cités ; seul avec abouchement dans le confluent veineux jugulo-sousclavier gauche dans 2 cas (dont 1 abouchement dans la crosse du canal thoracique). Associé à un collecteur vers le groupe des lymphonœuds intertrachéobronchiques dans 1 cas qui allait également vers le creux susclaviculaire gauche et la crosse du canal thoracique.

On notait également à partir de la partie basse de PTD, l'injection dans 3 cas de la chaîne de la crosse de la veine Azygos, sans progression, mais dont on sait qu'elle s'abouche normalement dans le canal thoracique au médiastin (RIQUET, 1989).

3) Chylothorax après chirurgie cardio-vasculaire

OBS 2 - Mr Dia..., âgé de 58 ans, d'origine malienne, se plaignait de douleurs thoraciques hautes antérieures et dorsales se majorant à l'inspiration, survenues un mois avant son hospitalisation en octobre 1990. Il existait une paralysie récurrentielle ; les pouls étaient symétriques, la TA non modifiée. Biologiquement existait un état inflammatoire. La radiographie pulmonaire mettait

en évidence une cardiomégalie. La fibroscopie bronchique était normale. L'existence d'une paralysie récurrentielle gauche confirmée par l'examen ORL orientait vers une lésion médiastinale. L'ECG et l'échocardiographie révélaient un épanchement péricardique modéré. Un scanner thoracique retrouvait une dilatation importante de l'aorte thoracique ascendante avec suspicion de fissuration dans le péricarde. L'échographie transœsophagienne était peu contributive. L'angiographie sus-sigmoïdienne montrait un double anévrysme bilobé sacciforme de l'aorte thoracique englobant les troncs supra-aortiques qui étaient indemnes de toute lésion. Le malade était opéré le 11.11.1990 (Pr DREYFUS) : remplacement total par prothèse de la portion distale de l'aorte ascendante, de la crosse aortique, de la partie initiale de l'aorte descendante avec réimplantation d'une pastille comprenant les trois vaisseaux supra-aortiques avec cérébroplégie par perfusion sélective et hypothermie. Il s'agissait d'un anévrysme fissuré, de nature athéromateuse, siège d'une surinfection de nature non étiquetée. Les suites opératoires étaient caractérisées par un syndrome inflammatoire sans hyperleucocytose. Le bilan bactériologique restait négatif ; les sérologies du paludisme et de la bilharziose étaient très positives ; on notait la présence d'anticorps anti-nucléaires. Le malade était sorti de l'hôpital lorsqu'il consultait un mois après l'intervention pour dyspnée à l'effort. Il existait un épanchement pleural gauche majeur, déviant la trachée et le médiastin qui, à la ponction, s'avérait être un chylothorax (lymphocytes 96 %, protides 36 g/l, triglycérides 18 g, chylomicrons).La phlébographie du membre supérieur gauche retrouvait une oblitération du tronc veineux innominé gauche mais celui-ci avait été sectionné entre deux ligatures lors de l'intervention. La première ponction avait évacué 3,5 l de chyle ; le patient avait été mis à un régime sans graisse avec triglycérides à chaînes moyennes. Malgré ce traitement médical survenait une récidive massive à court terme. Une lymphographie pédieuse mettait en évidence un canal thoracique bien constitué visible dans son ensemble, la fuite se faisant au niveau de la chaîne lymphatique médiastinale antérieure gauche (fig. 6). Le malade était opéré le 28 janvier 1991. Après évacuation par drainage de la cavité pleurale gauche (2,8 l), on réalisait la ligature du canal thoracique par voie thoracique droite. Les suites post-opératoires étaient simples. Revu récemment, le malade allait bien, sans récidive.

III. DISCUSSION

1°) Canal thoracique et reflux du chyle dans le bloc cœur-poumon

Avant ROUVIÈRE (1932), la bibliographie concernant le canal thoracique était déjà considérable et le nombre des remarques et des publications sur les variations et les anomalies était encore plus imposant que celui des travaux d'anatomie normale. La possibilité du traitement chirurgical d'organes en étroit rapport anatomique avec lui, la survenue de chylothorax traumatiques donnait un regain d'intérêt dans les années cinquante à l'étude anatomique de ses variations, de sa pathologie et de sa chirurgie (GREENFIELD, 1956 ; KAUSEL, 1957 ; ROSS, 1961). A partir des années soixante, la lymphographie pédieuse permettait d'étudier chez le vivant cette anatomie et de mieux comprendre certains de ses aspects pathologiques (LACHAPELLE, 1964 ; HIDDEN, 1966 ; WIRTH, 1970 ; SHIEBER, 1974).

Il est impossible de dissocier l'étude des chylothorax et des chylopéricardes de celle du canal thoracique : la présence de chyle d'origine digestive dans ces cavités séreuses ne peut s'expliquer que par une fuite en rapport avec une pathologie du canal thoracique. Les chylothorax peuvent être traumatiques (post-chirurgicaux le plus souvent) et spontanés congénitaux ou acquis (BESSONE, 1971). Il en est de même des chylopéricardes ; chylothorax et chylopéricarde peuvent être associés chez un même malade.

Le canal thoracique est directement menacé dans la chirurgie des organes à son contact : l'œsophage, l'aorte, l'artère sous-clavière gauche. Dans la chirurgie du cœur et des poumons, un tel risque n'est plus expliqué par la proximité du canal. La survenue de ces chylothorax a longtemps été expliquée par des plaies peropératoires du canal thoracique apparues au niveau de ses variations anatomiques ou de ses anomalies. En fait, celles-ci restent profondément situées dans le médiastin postérieur et le risque de les blesser est quasi nul dans la chirurgie de ces organes qui sont à distance. Dans un cas seulement a pu être observé un canal thoracique aberrant pré-aortique (HIDDEN, 1966).

L'apport de SERVELLE (1968, 1980) à la connaissance du mécanisme de constitution du chylothorax spontané est essentiel. Le chylothorax congénital spontané de l'enfant est à la base de ses explications. Dans ce cas, les anomalies de constitution du canal thoracique avec au maximum atrésie font obstacle à la circulation du chyle. Pour rejoindre les confluents veineux de la base du cou, celui-ci emprunte donc des voies de dérivations. Il s'agit en arrière des canaux lymphatiques latérovertrébaux qui se développent au niveau des anastomoses reliant entre eux les vaisseaux lymphatiques intercostaux : par reflux à ce niveau le chyle rejoint vers l'avant les chaînes lymphatiques de l'artère thoracique interne ; la piqûre d'un lymphatique intercostal explique alors les chylothorax après ponction de plèvre.

Le chyle le plus souvent gagne les lymphatiques du diaphragme puis ceux des artères thoraciques internes mais surtout les lymphatiques de l'œsophage et des ligaments triangulaires du poumon puis remonte au groupe des lymphonœuds intertrachéobronchiques et le long des chaînes péri-trachéales. La rupture des lymphatiques diaphragmatiques distendus expliquerait la moitié des chylothorax. A partir des chaînes péritrachéobronchiques, le reflux de ce chyle vers les poumons et le cœur expliquerait alors la survenue de chylothorax par rupture des lymphatiques pulmonaires sous-pleuraux et des chylopéricardes par rupture des lymphatiques de l'épicarde. Ces chaînes lymphatiques distendues réaliseraient de véritables lymphangiectasies qui ne s'observeraient qu'en cas de malformations.

En cas de chylothorax acquis du sujet adulte par obstacle au niveau du canal thoracique, le reflux de chyle se produirait par les mêmes voies de dérivation ; en cas de chylothorax après chirurgie seraient lésées ces voies de dérivations devenues perméables à cause de malformations méconnues du canal thoracique.

Ce reflux du chyle vers les poumons par les chaînes lymphonodales péritrachéobronchiques a été retrouvé également par SCHULMAN (1978). Cet auteur soulignait que la ligature du canal thoracique chez l'homme et l'animal ne donnait habituellement pas de chylothorax et donc que les obstacles acquis au niveau du canal thoracique n'étaient pas en soi cause de chylothorax. Il fallait qu'il y ait un déficit acquis ou congénital soit des anastomoses lymphoveineuses (qui apparaîtraient alors), soit des communications droites gauches des lymphatiques thoraciques et de drainage lymphatique de l'hémithorax droit vers le confluent veineux droit de la base du cou.

PEDICELLI (1981) démontrait par lymphographie l'existence de communications entre le canal thoracique et les lymphonœuds péritrachéobronchiques et constatait que la compression de la crosse du CT au creux susclaviculaire gauche permettait d'augmenter la fréquence de leur apparition. Ces connexions étaient méconnues des travaux anatomiques classiques. Une étude anatomique établie à partir de l'injection de segments pulmonaires de sujets adultes permettait de les mettre en évidence dans un nombre fréquent de cas à partir du groupe des lymphonœuds sus-bronchiques gauches, des chaînes lymphonodales de la crosse de la veine Azygos et de la crosse de l'aorte, des lymphonœuds intertrachéobronchiques (RIQUET, 1988) et la revue des cas cliniques de chylothorax post-opératoires confrontés aux données de la littérature avait permis d'établir un lien entre ces collatérales ganglion-pulmonaires au canal thoracique dans le médiastin et la survenue du chylothorax après

exérèses pulmonaires (RIQUET, 1989). Ces collatérales sont communes aux drainages lymphatiques du cœur, comme nous l'avons observé. Seule l'importance du rôle joué par la chaîne médiastinale antérieure dans l'anatomie des lymphatiques de cet organe lui confère un surcroît d'originalité dans la survenue des chylopéricardes. Nos 2 cas cliniques sont en accord avec cette constatation et confirment les données anatomiques. La fréquence de ces connexions avec le CT est anatomiquement plus élevée que la rareté des cas observés soit après chirurgie, soit spontanément. En effet, ces connexions sont habituellement continentes. En cas de fuite de chyle, elles se présentent comme des lymphangiectasies localisées à ces chaînes lymphonodales. Ces lymphangiectasies peuvent donc se voir en dehors de toute malformation du canal thoracique qui dans ce cas est normalement opacifié. Quel que soit leur mode de survenue, il s'agirait alors de ce que KINMONTH (1964) a observé dans le lymphœdème et dénommé *mégalymphatiques*. La littérature que nous avons revue à propos des chylopéricardes et des cas de chylothorax observés après chirurgie cardiovasculaire corroborent les différents points de vue que nous venons d'exposer.

2°) Les chylopéricardes spontanés

Nous avons pu relever dans la littérature 51 cas de chylopéricarde spontané : 44 étaient isolés et 7 étaient associés à 1 chylothorax (YATER, 1935 ; SERVELLE, 1972 ; CROSBY, 1973 ; TORRINGTON, 1981 ; DUCHARME, 1982 ; SCHURTZ, 1983 ; WILMSHURST, 1986).

a) *Dans 21 cas, il n'y a pas eu de lymphographie :*

- 10 ont été traités par ligature du canal thoracique : GROVES, 1954 ; NAEF, 1956 ; MADISON, 1957 ; BARTEL, 1964 ; KNIGHT, 1965 ; FAWALL, 1967 ; DANIEL, 1969 ; KETELERS, 1972 ; JENNER, 1975 ; SOOTS, 1976.
- 9 ont cédé grâce au régime associé à des gestes de drainage divers : YATTER, 1935 ; LEE, 1974 ; FLEJOU, 1974 ; CSANADY, 1973 ; SAVRAN, 1975 ; BEWICK, 1984 ; CHAN, 1984 ; FRUEHWALD, 1984 ; DUCHARME, 1982.
- 2 sont décédés : STRATTON, 1958 et MILLER, 1959.

Dans 2 cas existait un lymphangiome (GROVES, 1954 ; STRATTON, 1958) et dans deux cas une " *lymphangiomatose* " du médiastin supérieur (MILLER, 1959 et JENNER, 1975).

FLÉJOU (1974) observait des " varices lymphatiques de la région thymique " à gauche et CHAN (1984) mettait en évidence un reflux au niveau du hile et du poumon sur des biopsies pulmonaires.

Bien que ces chylopéricardes soient mal documentés, les deux cas où existait une lymphangiomatose du médiastin antéro-supérieur et le cas de FLÉJOU (1974) suggèrent une participation de la chaîne médiastinale antérieure gauche et le cas de CHAN (1984) un reflux de chyle cardio-pulmonaire par les chaînes péritrachéobronchiques.

b) *Dans 30 cas a été réalisée une lymphographie.*

La lymphographie a été considérée comme normale dans 8 cas. Dans 2 cas, la normalité était le seul renseignement : SCHULZ, 1980 ; RIO, 1982 ; dans 2 cas existait un lymphangiome isolé (GOLDSTEIN, 1969) et associé à une fuite de chyle au niveau du médiastin antérieur chez SCHURTZ (1983). La lymphographie normale était confirmée après injection peropératoire par YANKOPOULOS (1967) s'associait à des adénopathies tuberculeuses de la loge de Barety chez RIBET (1976), à une malformation des lymphatiques du mésentère chez WILMSHURST (1986). PUIG MASSANA (1972), lors de l'exploration peropératoire, signalait des canaux lymphatiques qui suivaient le tronc de l'artère pulmonaire et un écoulement de chyle au niveau du sinus transverse : il s'agissait probablement d'une distension d'un des collecteurs lymphatiques principaux.

Dans 1 cas, une lymphographie a été faite mais (techniquement) non utilisable (ROSS, 1979). Dans 1 cas elle était faite mais utilisée que pour lier le CT en peropératoire (ROCHU, 1969). Dans 1 cas, elle n'est pas interprétée (DUNN, 1975). Dans 1 cas de SERVELLE (1972), elle ne montrait pas de dérivation.

CROSBY (1973) rapportait 1 cas où le CT n'était pas opacifié et il existait des collatérales pariétales gauches et 1 lymphangiome de la loge thymique. Le cas de LOGEAIS (1972) était particulièrement intéressant. Sur la lymphographie, le canal thoracique n'était pas vu mais il semblait exister une dérivation mammaire interne. Lors de l'intervention, l'auteur réséquait des lymphangiectasies de la chaîne médiastinale antérieure gauche.

GLASER (1968) avait fait une lymphographie suivie d'échec ; en peropératoire, il voyait des canaux lymphatiques en avant et en arrière de l'artère pulmonaire gauche communiquant avec le canal thoracique, ce qui correspond donc à une injection de la chaîne lymphatique de la crosse de l'aorte.

Dans 7 cas, la lymphographie mettait en évidence un reflux dans la chaîne médiastinale antérieure gauche. YOSHIDA (1969), CHAVEZ (1973), GALLANT (1977), KAHAN (1978), DEB-HAAN (1984) avec une dysplasie lymphangiomateuse du thymus, CHARNILAS (1977) et DUCHARME (1982) qui retrouvent les lymphangiectasies en peropératoire.

Dans 3 cas, la lymphographie objectivait un reflux vers la bifurcation trachéobronchique : une fois dans le groupe intertrachéobronchique (HUDSPETH, 1966) et deux fois vers le hile pulmonaire (VON SCHEIDT, 1986 et MARK, 1990).

Enfin, dans 5 cas, il semblait exister un reflux à la fois dans le médiastin antérieur supérieur gauche et le médiastin moyen : TOLTZIS, 1978 : KANNAJI, 1982 ; 2 cas de SERVELLE (1972) avec suture de lymphatiques du hile gauche dans une observation et constatations de lymphatiques cardiaques anormalement distendues dans l'autre ; CONSO (1972) avait rapporté un cas où existait ce double reflux massif qui a été vérifié en peropératoire par des injections.

3° Les chylothoirax et les chylopéricardes observés après chirurgie cardiovasculaire

Nous avons retrouvé 20 cas de chylopéricardes survenus après chirurgie cardiovasculaire. Aucun n'a eu de lymphographie. Dans 1 cas (DELANEY, 1976), le malade est décédé. Dans 13 cas, l'épanchement s'est tari par le seul traitement médical (HAWKER, 1972 ; JACOB, 1974 ; DELANEY, 1976 ; KANSU, 1977 ; POLLARD, 1981 ; FETEIH, 1983 ; PUGLIESE, 1984 ; SCHIESSLER, 1984 ; TCHERVENKO, 1985 ; PIERSE, 1987 ; BAR-EL, 1989). Dans 1 cas a été réalisée une anastomose entre les cavités péricardiques et péritonéales (BAKAY, 1984) et dans 3 cas la ligature du canal thoracique (THOMAS, 1970 ; POLLARD, 1981 ; LEE, 1987). Dans 1 cas, on notait une thrombose veineuse sous-clavière (THOMAS, 1970) et dans 2 cas avait été mis un cathéter sous-clavier gauche (KANSU, 1977 ; ROSE, 1982). Quatre observations sont particulièrement intéressantes : POLLARD (1981) avait noté lors de l'intervention intra-péricardique dans un de ses 4 cas rapportés l'existence de lymphatiques anormalement distendues au niveau du tronc de l'AP et de la portion ascendante de la crosse de l'aorte. ROSE (1982) avait réopéré son malade et suturé des lymphatiques sectionnés dans la graisse péri-aortique.

Le chylopéricarde est survenu alors que l'intervention avait été réalisée par thoracotomie droite dans 2 cas : après un shunt de Blalok Taussig (FETEIH, 1983) et de Waterston (HAMILTON, 1984). Le chyle ne provient dès lors plus de la chaîne médiastinale antérieure gauche mais il pourrait s'agir d'un reflux dans la loge de Barety par l'intermédiaire des voies lymphatiques de la crosse de la veine Azygos au travers d'une brèche péricardique postéro-supérieure droite.

Nous avons retrouvé 18 cas où le chylopéricarde était associé à un chylothorax. Dans 11 cas (PAPAIONNOU, 1984 ; JOYCE, 1976 ; HIGGINS, 1971 ; ALTHAUS, 1972), le traitement a été conservateur mais dans un des 4 cas de ALTHAUS (1972) une lymphographie mettait en évidence un reflux de chyle dans les lymphatiques péribronchiques, médiastinaux et pleuraux.

Les autres patients ont été réopérés :

- 2 par ligature du canal thoracique (HIGGINS, 1971),
- 2 par suture de fuites chyleuses au niveau du thymus à gauche (JOYCE, 1976),
- 1 par ligature d'un lymphatique du groupe bronchique supérieur gauche sectionné après cure de coarctation (HIGGINS, 1971),
- 1 par curage de la loge de Barety après shunt de Blalock Taussig par thoracotomie droite (HARGUS, 1981),
- 1 par colmatage par colle biologique d'une fuite diffuse du médiastin antéro sup. G (DI LELLO, 1981).

Toutes ces fuites de chyle siègent parfaitement au niveau des collatérales du médiastin supérieur ou moyen entre le canal thoracique et le bloc cardio-bipulmonaire retrouvées par l'étude anatomique.

Nous avons retrouvé 22 cas de chylothorax isolés survenus après chirurgie cardiovasculaire (dont 11 colligés par FAIRFAX, 1986). Il n'a pas été pratiqué de lymphographies. GARAMELLA (1958) a traité son malade par ligature du canal thoracique ; les dix autres cas ont guéri sous traitement conservateur : TANDON, 1968 ; GOTSMAN, 1966 ; ROY, 1967 ; AZZOLINA, 1968 ; CEVESE, 1976 ; WEBER, 1981 et KSHETTRY, 1982. FAIRFAX (1986) a réopéré 8 de ses 11 malades, réalisé un talcage de la plèvre, deux ligatures du canal thoracique et 5 sutures de fuites lymphatiques : dans un cas le siège de la fuite était précisé et se trouvait au niveau de la chaîne médiastinale antérieure gauche.

Enfin, nous avons retrouvé 1 cas de chylomédiastin (WONG, 1982) survenu après chirurgie cardiovasculaire (pose de valve mitrale) ; la lymphographie montre des ectasies siégeant dans le médiastin antérieur.

IV. CONCLUSIONS

Les chylopéricardes spontanés et survenus après chirurgie cardio-vasculaire, qu'ils soient isolés ou associés à des chylothorax, sont très rares. Ils ne sont pas souvent expliqués par une pathologie propre du canal thoracique qui serait alors essentiellement malformative. Ils sont plus fréquemment le fait de la rupture spontanée ou accidentelle de canaux lymphatiques médiastinaux antéro-supérieurs ou aortopulmonaires intrapéricardiques, présents en anatomie normale mais anormalement ectasiques ou incontinents. La plupart des cas rapportés dans la littérature semblent confirmer ces constatations même si les raisons permettant le reflux de chyle restent obscures.

L'existence d'une pathologie annexe type lymphangiome ou lymphangiomatose semble avant tout le fait d'une coïncidence.

RÉFÉRENCES BIBLIOGRAPHIQUES

1. ALTHAUS U., FUCHS W.
Chylothorax nach kardiovaskulären Eingriffen.
Schweiz, med. Wschr., 1972, 102, 44-48.

2. AZZOLINA G.
Chilotorace secondario a divisione del dotto arterioso di Botallo.
Min. Chir., 1968, 23, 268-271.

3. BAKAY C., WIJERS T.S.
Treatment of cardiac tamponade ducto isolated chylopericardium following open heart surgery.
J. Cardiovas. Surg., 1984, 25, 249-251.

4. BAR-EL Y., SMOLINSKY A., YELLIN A.
Chylopericardium as a complication of mitral valve replacement.
Thorax, 1989, 44, 74-75.

5. BARTEL J., NEUTE E.
Das isolierte Chylopericard.
Cardiologia, 1964, 45, 251-259.

6. BESSONE L.N., FERGUSON T.B., BURFORD Th.
Chylothorax.
Ann. Thorac. Surg., 1971, 12, 527-550.

7. BEWICK D.J., JOHNSTONE D.E., LANDRIFAN P.L.
Primary chylopericardium associated with allergic alveolitis.
Can. Med. Assoc. J., 1984, 130, 1577-1579.

8. CEVESE P.G., VECCHIONI R., D'AMICO D.F., CORDIANO C., BIASIATO R., FAVIA G., FARELLO G.A.
Postoperative Chylothorax. Six cases in 2.500 operations with a survey of the world literature.
J. Thorac. Cardiovas. Surg., 1975, 69, 966-971.

9. CHAN R.M.T., DODEK A.
Chylopericardium in a Drug Addict.
Arch. Intern. Med., 1984, 144, 1875-1878.

10. CHARNILAS Y., LEVO Y., WEISS A., GLASER J., LEVY M.J.
Isolated idiopathic chylopericardium.
J. Thorac. Cardiovasc. Surg., 1977, 73, 719-721.

11. CHAVEZ C.M., RODRIGUEZ G.R., CONN J.H.
Isolated chylopericardium - Lymphographic findings and surgical treatment.
Am. J. Cardiol., 1973, 32, 352-355.

12. CONSO J.F., BINET J.P., LANGLOIS J., PLANCHE C., BELLOY A., DOMART A., MODAI J.
Chylopéricarde isolé ; à propos d'un cas. Revue des cas publiés.
Ann. Chir. Thorac. Cardiovasc., 1972, 11, 217-222.

13. CROSBY I.K., CROUCH J., REED W.A.
Chylopericardium and chylothorax.
J. Thorac. Cardiovasc. Surg., 1973, 65, 935-939.

14. CSANADY M., KOVACS G.S.
Isolated massive chylopericardium.
Ann. Thorac. Surg., 1973, 15, 427-433.

15. DANIEL T.G., BRESSIE J.L.
Primary chylopericardium. Review and report of a case.
J. Thorac. Cardiovasc. Surg., 1969, 57, 408-412.

16. De HAAN H.P.J., KOLFF J., BUIS B.
Isolated chylopericardium due to lymphangiomatous dyplasia of the Thymus.
Europ. Heart J., 1984, 5, 846-849.

17. DELANEY A., DAICOFT G.R., HESS. P.J., VICTORIA B.
Chylopericardium with cardia tamponade after cardiovascular surgery in two patients.
Chest., 1976, 69, 381-383.

18. Di LELLO F., WERNER P.H., KLEINMAN L.H., MULLEN D.C., FLEMMA R.J.
Life threatening chylothorax after left internal mammary artery dissection : therapeutic considerations.
Ann. Thorac. Surg., 1987, 44, 660-661.

19. DUCHARME J.C., BELANGER R., SIMARD P., BAZINET H.P.
Chylothorax, chylopericardium with multiple lymphangioma of bone.
J. Ped. Surg., 1982, 17, 365-367.

20. DUNN R.P.
Primary chylopericardium : a review of the literature and an illustrated case.
Amer. Heart J., 1975, 89, 369-377.

21. FAIRFAX A.J., McNABB N.R., SPIRO S.G.
Chylothorax : a review of 18 cases.
Thorax, 1986, 41, 880-885.

22. FAWALL I.A., KIRKLAND L., DYKES R., FOSTER G.L.
Chronic primary chylopericardium. Report of a case and review of the literature.
Circulation, 1967, 35, 777-782.

23. FETEIH W., RAO P.S., WHISENNAND H.H., MARDINI M.K., LAWRIE G.M.
Chylopericardium : new complication of Blalok. Taussig anastomosis.
J. Thorac. Cardiovasc. Surg., 1983, 85, 791-798.

24. FLEJOU Y., DESPRES J.P., GUAY J.M.
Observation de chylopéricarde isolé. A propos d'un cas chez un nourrisson. Revue de la littérature.
Arch. Mal. Cœur, 1974, 67, 611-618.

25. FRUEHWALD C., WEBER H. MANNHEIMER E., KLICPERA M., PACHINGER O., GEMINER M., IMHOF H., KAIND L.
Chylopericardium : a rare cause of pericardial effusion.
Lymphology, 1984, 17, 89-94.

26. GALLANT T.E., HUNZIKER R.J., GIBSON T.C.
Primary chylopericardium : the role of lymphangiography.
Am. J. Roentgenol., 1977, 129, 1043-1045.

27. GARAMELLA J.J.
Chylothorax treated by ligation of the thoracic duct and studies in thoracic ductography.
Arch. Surg., 1958, 76, 46-53.

28. GLASSER S.P., CHEITLIN M.D., SERFAS L.S., SBAR S.S.
Isolated massive chylopericardium.
Am. Heart. J., 1968, 75, 663-672.

29. GOLDSTEIN M.R., BENCHIMOL A., CORNELL W., LONG D.R.
Chylopericardium with multiple lymphangioma of Bone.
N.E.J.M., 1969, 280, 1034-1037.

30. GOTSMAN M.S.
Chylothorax after closure of a patent ductus arteriosus.
Thorax, 1966, 21, 129-131.

31. GRAY'S Anatomy
1973, 35th ed., 742-744, Longmans, Warvick R. and Williams P.L., London.

32. GREENFIELD J., GOTTLIEB M.L.
Variations in the terminal portion of the human thoracic duct.
Arch. Surg., 1956, 73, 955-959.

33. GROVES L.K., EFFLER D.B.
Primary chylopericardium.
N.E.J.M., 1954, 250, 520-523.

34. HAMILTON J.R.L., MULHOLLAND H.C., CLELAND J.
Chylopericardium : a rare complication of a Waterston shunt.
Br. Heart J., 1985, 54, 548-549.

35. HARGUS E.P., CARSON S.D., Mc GRATH R.L., WOLFE R.R., CLARKE D.R.
Chylothorax and chylopericardial tamponade following Blalock Taussig anastomosis.
J. Thorac. Cardiovasc. Surg., 1978, 75, 642-645.

36. HAWKER R.E., CARTMILL T.B., CELERMAJER J.M., BOWDLER J.D.
Chylous pericardial effusion complicating aorta right pulmonary artery anastomosis.
J. Thorac. Cardiovascul. Surg., 1972, 63, 491-494.

37. HIDDEN G., FLORENT J.
Etude radioanatomique du canal thoracique opacifié par lymphographie pédieuse.
J. Chir. (Paris), 1966, 91, 373-392.

38. HIGGINS C.B., MULDER D.G.
Chylothorax after surgery for congenital heart disease.
J. Thorac. Cardiovasc. Surg., 1971, 61, 411-418.

39. HUDSPETH A.S., MILLER H.S., SALEM W.
Isolated (primary) chylopericardium.
J. Thorac. Cardiovasc. Surg., 1966, 51, 528-531.

40. JACOB T., de LEVAL M., STARK J., WATERSTON D.J.
Chylopericardium as a complication of aortopulmonary shunt.
Arch. Surg., 1974, 108, 870-871.

41. JENNER R.E., OO H.
Isolated chylopericardium due to medfiastinal lymphangiomatous hamartoma.
Thorax, 1975, 30, 113-117.

42. JOYCE L.D., LINDSAY W.G., NICOILOFF D.M.
Chylothorax after median sternotomy for intrapericardial cardiac surgery.
J. Thorac. Cardiovasc. Surg., 1976, 71, 476-480.

43. KAHAN M., DEBAIZE J.P., NEMRY C.
Chylopérticarde isolé massif.
Ann. Cardiol. Angeiol., 1978, 27, 399-402.

44. KANNAGI T., OSAKADA G., WAKABAYASHI A., KAWAI C., MATSUDA M., MIKY S.
Primary Chylopericardium.
Chest, 1982, 81, 105-108.

45. KANSU E., FRAIMOW W., SMULLENS S.N.
Isolated massive chylopericardium. Complication of open heart surgery for aortic valve replacement.
Chest, 1977, 71, 408-410.

46. KAUSEL H.W., REEVE T.S., STEIN A.A., ALLEY R.D., STRANAHAN A.
Anatomic and pathologic studies of the thoracic duct.
J. Thorac. Surg., 1957, 34, 631-632.

47. KETELERS J.Y., DUPUIS C., SOOTS G., LERCHE E., DUBAR P.
Le chylopéricarde (A propos d'une observation).
Ann. Chir. Thorac. Cardiovasc., 1972, 11, 223-229.

48. KINMONTH J.B., TAYLOR G.W.
Chyloux reflux.
Brit. Med. J., 1964, 1, 529-532.

49. KNIGHT H.F.
Primary chylopericardium.
J. Thorac. Cardiovasc. Surg., 1965, 50, 567-570.

50. KSHETTRY V.R., REBELLO R.
Chylothorax after coronary artery bypass grafting.
Thorax, 1982, 37, 954.

51. LACHAPELLE A.P., HUGUES A., LAGARDE Cl.
De l'étude anatomoradiologique du canal thoracique d'après 60 opacifications sur l'être humain vivant.
J. Radio. Electrol., 1964, 45, 1-10.

52. LEE C.Y., DILORETO P.C., KIM S.
Isolated primary chylopericardium in pregnancy.
Obstet. Gynecol., 1974, 43, 586-591.

53. LEE Y., LEE W.K., DOROMAL N., GANEPOLA G.A.P., HUJCHINSON J.
Cardiac tamponade resulting from massive chylopericardium after an aorta-coronary bypass operation.
J. Thorac. Cardiovas. Surg., 1987, 94, 449-450.

54. LOGEAIS Y., FEUILLU J., KERDILES Y., HELOU J.Y., THOMET J., COUTEL Y., FERRAND I.
Une observation de chylopéricarde. Problèmes diagnostiques et thérapeutiques.
Ann. Chir. Thorac. Cardiovasc., 1972, 11, 231-238.

55. MADISON W.M., LOGUE B.
Isolated (" Primary ") chylopericardium.
Amer. J. Med., 1957, 22, 825-830.

56. MASK W.K., PENIDO J.R., PRINTUP C.
Primary idiopathic chylopericardium.
J. Thorac. Cardiovasc. Surg., 1990, 99, 569-571.

57. MILLER S.U., PRUETT H.J.
Fatal chylopericardium caused by Hamartomatous Lymphangiomatis. Case report and review of the likterature.
Amer. J. Med., 1959, 26, 951-956.

58. NAEF A.P.
Primary chylopericardium and its surgical treatment.
Dis. of Chest, 1956, 30, 160-167.

59. PAPAIOANNOU Y., VOMVOYANNIS A., ANDRITSAKIS G.
Combined chylopericardium and chylothorax after total correction of Fallot's tetralogy.
Thorac. Cardiovasc. Surgeon, 1984, 32, 115-116.

60. PEDICELLI G., MAZZUOLI G., PEDICELLI C. (1981)
Mediastinal lymphography.
Progress in lymphology : Proceedings of the VIIth International Congress of Lymphology, Florence 1979, Weissleder H., Prague.

61. PIERSE P.M., BYRNE P.J., COE J.Y., PENKOSKE P.
Isolated chylopericardium after repair of coarctation of the aorta.
J. Thorac. Cardiovasc. Surg., 1987, 94, 307-310.

62. POLLARD W.M., SCHUCHMANN G.F., BOWEN T.E.
Isolated chylopericardium after cardiac operations.
J. Thorac. Cardiovasc. Surg., 1981, 81, 943-946.

63. PUGLIESE P., SANTI C., EUFRAT E.
Isolated chylopericardium after successful correction of total anomalous pulmonary venous drainage.
J. Cardiovas. Surg., 1984, 25, 75-77.

64. PUIG, MASSANA M., MURTRA M., CALBET J.M.
Idiopathic massive chylopericardium.
Brit. Heart J., 1972, 34, 431-433.

65. RIBET M.
Chylopéricarde et adénopathies tuberculeuses du médiastin.
Ann. Chir. Thorac. Cardiovas., 1976, 15, 223-225.

66. RIO A., NIEDERBERGER B., BRECHENMACHER C., VOEGTLIN R.
Le chylopéricarde isolé idiopathique.
Nouv. Press. Méd., 1982, 11 (n° 35), 2636-2637.

67. RIQUET M., DEBESSE B., HIDDEN G.
Thoracic duct in the mediastinum and lymph nodes of the respiratory tract.
Progress in lymphology : XI, Amsterdam Elsevier Science B.H., 1988, H. Partsch, Edit. (153-158).

68. RIQUET M., HIDDEN G., DEBESSE B.
Les collatérales du canal thoracique d'origine ganglio-pulmonaire. Etude anatomique et chylothorax après chirurgie pulmonaire.
Ann. Chir., Chir. Thorac. Cardiovasc., 1989, 43, 646-657.

69. ROCHU P., HENRY E., JOUVE A.
Un nouveau cas d'épanchement laiteux du péricarde.
Arch. Mal. du Cœur, 1969, 62, 577-586.

70. ROSE D.M., COLVIN S.B., DANILOWICZ D., ISOM O.W.
Cardiac tamponade secondary to chylopericardium following cardiac surgery : case report and review of the literature.
Ann. Thorac. Surg., 1982, 34, 333-336.

71. ROSS J.K.
A review of the surgery of the thoracic duct.
Thorax, 1961, 16, 12-21.

72. ROSS P., JOSEPH S., WALKER D.
A case of isolated primary chylopericardium.
Brit. Heart J., 1979, 41, 508-511.

73. ROUVIERE H.
Anatomie des lymphatiques de l'homme.
Masson & Cie, Ed., Paris, 489 p. 1932.

74. ROY P.H., CARR D.T., PAYNE W.S.
The problem of chylothorax.
Mayo Clin. Proc., 1967, 42, 457-467.

75. SAVRAN S.V., RATSHIN R.A., SHIRLEY J.P., NAGUWA S.M., GOODMAN L.
Idiopathic chylopericardium. 131 I triolein scan for noninvasive diagnosis.
Ann. Intern. Med., 1975, 82, 663-665.

76. Von SCHEIDT W., KANDOLF R., DENECKE H., ERDMANN E.
Primäres und sekundäres chylopericard.
Dtsch. Med. Wschr., 1986, 111, 1842-1846.

77. SCHIESSLER A., JOHN A., PALLUA N., BUCHERL E.S.
Chylopericardium following aortocoronary bypass-procedure.
Thorac. Cardiovasc. Surgeon, 1984, 32, 112-114.

78. SCHULMAN A., FATAAR S., DALRYMPLE Ch.B.R., TIDBURY I.
The lymphographic anatomy of chylothorax.
Brit. J. Radiol., 1978, 51, 420-427.

79. SCHULZ W., SCHONEBERGER A., TRUBER E., REIFART C., SARAI K., KALTENBACH M.
Diagnose und Therapie des Chyloperikards.
Dtsch. med. Wschr., 1980, 105, 1573-1576.

80. SCHURTZ Cl., LESBRE J.P., KALISA A., JARRY G., FARDELLONE P., FUNCK F., SIMONY J.
Chylopéricarde, chylothorax et lymphangiome kystique.
Poumon-Cœur, 1983, 39, 209-213.

81. SERVELLE M., BASTIN R., TRICOT R., ANDRIEUX J., DEMANGEL C., PONCEY J.P.
Reflux du chyle dans les lymphatiques pulmonaires.
Gazette médicale de France, 1968, 75, 6349-6362.

82. SERVELLE M., LEVITCHAROV P., ANDRIEUX J.B., ZAFARI I., JABBUUR J., HERNAEZ E., THIOLLET J.
Le chylopéricarde, mécanisme de production.
Ann. Chir. Thorac. Cardiovasc., 1972, 11, 211-216.

83. SERVELLE M., NOGUES Cl., SOULIE J., ANDRIEUX J.B., TERHEDEBRUGG E.
Spontaneous, post-operative and traumatic chylothorax.
J. Cardiovas. Surg. (Torino), 1980, 21, 475-486.

84. SHIEBER W.
The demonstration of thoracic duct abnormalities by lymphangiography.
Angiology, 1974, 25, 73-87.

85. SOOTS G., DUPUIS Cl., POMMIER J., LERCHE E., REY Ch.
Le chylopéricarde isolé. A propos de deux observations.
Ann. Chir. Thorac. Cardiovasc., 1976, 15, 221-222.

86. STRATTON V.C., GRANT R.N.
Cervicomediastinal cystic hygroma associated with chylopericardium.
Arch. Surg., 1958, 77, 887-891.

87. TANDON R.K.
Chylothorac after repair of ventricular septal defect.
J. Thorac. Cardiovascul. Surg., 1968, 56, 378-380.

88. TCHERVENKO C.L., DOBELL A.R.C.
Chylopericardium following cardiac surgery.
Can. J. Surg., 1985, 28, 542-543.

89. THOMAS C.S., Mc GOON D.C.
Isolated massive chylopericardium following cardiopulmonary bypass.
J. Thorac. Cardiovascul. Surg., 1971, 61, 945-948.

90. TOLTZIS R.J., ROSENTHAL A., FELLOWS K., CASTANEDA A.R., NADAS A.S.
Chylous reflux syndrome involving the pericardium and lung.
Chest, 1978, 74, 457-458.

91. TORRINGTON K.G., YOUKEY J.R.
Simultaneous idiopathic chylopericardium and chylothorax.
South. Med. J., 1981, 74, 337-359.

92. VANDECASTEELE J., SOOTS G.
Chylothorax après cure chirurgicale de canal artériel persistant. Guérison par traitement médical.
Lille Chir., 1961, 16, 93-95.

93. WEBER D.O., DEL MASTRO P., YARNOZ M.P.
Chylothorax after myocardial. Revascularization with internal mammary graft.
Ann. Thorac. Surg., 1981, 32, 499-502.

94. WILMSHURST P.T., BURNIE J.P., TURNER P.R., KUBIE A.
Chylopericardium, chylothorax and hypobetalipoproteinaemia.
Brit. Med. J., 1986, 293, 483-484.

95. WIRTH W., FROMMHOLD H.
The normal thoracic duct and its variations : comparative anatomical lymphographic study.
Progress in lymphology II, Georg Thieme Verlag, Stuttgart, 1970, 186-190.

96. WONG P.H.C., MOK C.K., ONG G.B.
Chylomediastinum : an unusual complication after mitral valve replacement.
Austr. N.Z.J. Surg., 1982, 52, 560-561.

97. YANKOPOULOS N.A., AKBARIAN H., STARKEY G.W.B., ABELMANN W.H.
Isolated chylopericardium. Diagnosis, hemodynamic studies and surgical treatment.
Am. J. Cardiol., 1967, 19, 440-441.

98. YATER W.M.
Non traumatic chylothorax and chylopericardium. Review and report of a case due to carcino matous thromboangeitis obliterans of the thoracic duct and upper great vessels.
Ann. Int. Med., 1935, 9, 600-616.

99. YOSHIDA Y., TOMOMATSU T., YORIFUJI S., OKAMOTO R., KONO M.
Chronic primary chylopericardium. Report of a case with diagnostic interest and review of the literature.
Jap. Circulation J., 1969, 33, 725-733.

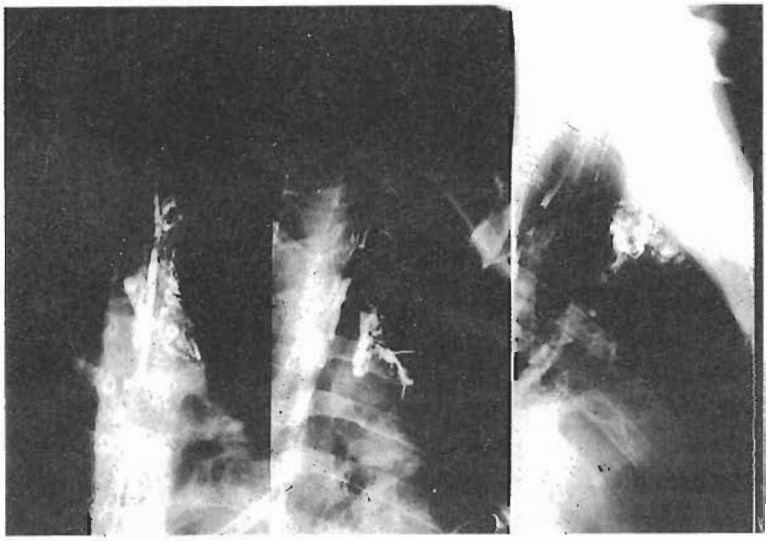

FIGURE 1

Chylopéricarde spontané.
Lymphographie montrant l'intégrité du canal thoracique et les lymphangiectasies de la chaîne médiastinale antérieure gauche (Observation n° 1).

Primary Chylopericardium.
The lymphography shows one normal thoracic duct and lymphangiectasias along the left anterior mediastinal nodes (case report n° 1).

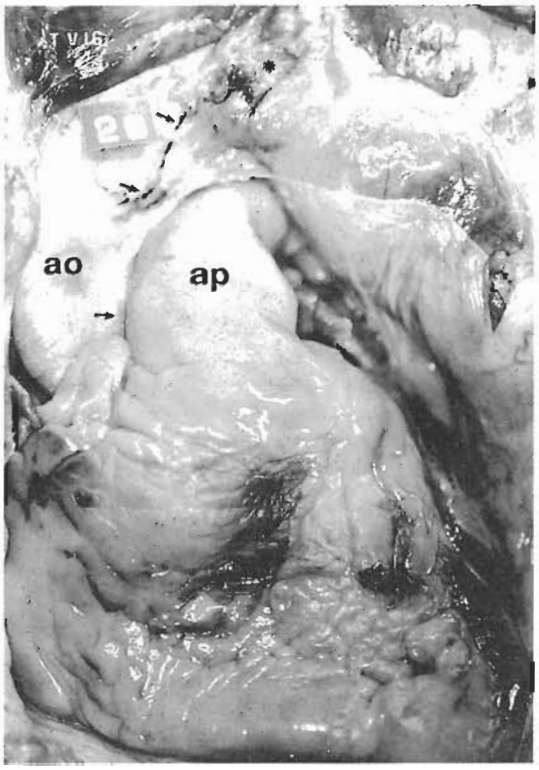

FIGURE 3

Injection du ventricule droit.
Collecteur lymphatique principal droit :
Ao : portion ascendante de la crosse de l'aorte ;
AP : tronc de l'artère pulmonaire ;
T.I.V.G. : tronc veineux innominé gauche.
Le collecteur (flèches) rejoint la chaîne médiastinale antérieure gauche (astérisque).

Injection of the right ventricle.
Right main collecting trunk :
Ao : arch of aorta ; AP : pulmonary trunk ;
T.I.V.G. : left brachiocephalic vein.
The right collecting trunk (arrows) terminates into the left anterior mediastinal nodes (asterisk).

FIGURE 2

Observation n° 1. Radiographie pulmonaire.
Chylothorax associé au chylopéricarde (après fenêtre pleuro-péricardique...).

Case report n° 1. Chest X ray :
chylopericardium and chylothorax following surgical draining of the pericardial cavity into the pleura.

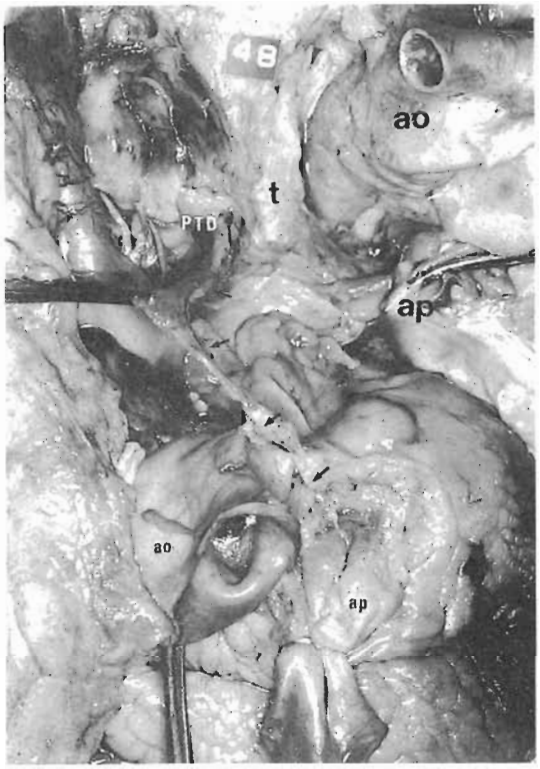

FIGURE 4

Injection du ventricule gauche.
Collecteur lymphatique gauche (flèches) se rendant à la chaîne prétrachéale droite (PTD) ; Ao : aorte ;
AP : tronc de l'artère pulmonaire ; T : trachée.

Injection of the left ventricle.
The left main collecting trunk (arrows)
runs into the right paratracheal nodes (PTD) ; Ao : aorta ;
AP : pulmonary trunk ; T : trachea.

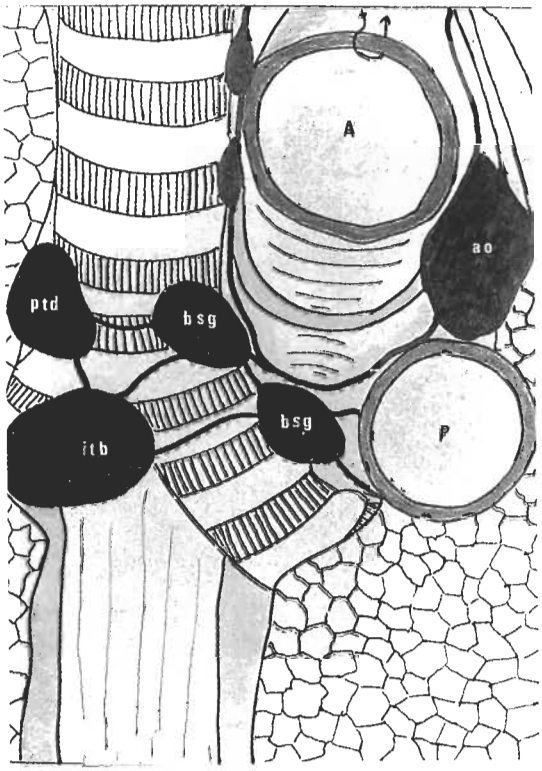

FIGURE 5

Anastomose existant entre le groupe bronchique supérieur gauche (B.S.G.), la chaîne prétrachéale droite (PTD), le groupe des lymphonœuds inter-trachéobronchiques (ITB) et la chaîne pré-aorto-carotidienne (Ao) ; la lymphe peut se rendre directement au canal thoracique dans le médiastin à partir de BSG (A : aorte ; P : artère pulmonaire gauche).

Different anastomosis existing between the left superior tracheo-bronchial nodes (BSG), the right paratracheal nodes (PTD), the inferior tracheo-bronchial nodes (ITB), and the aortic sub-clavian and carotid nodes (left anterior mediastinal : Ao). Lymph can directly drain into the thoracic duct in the mediastinum from BSG (A : aorta ; P : left pulmonery artery).

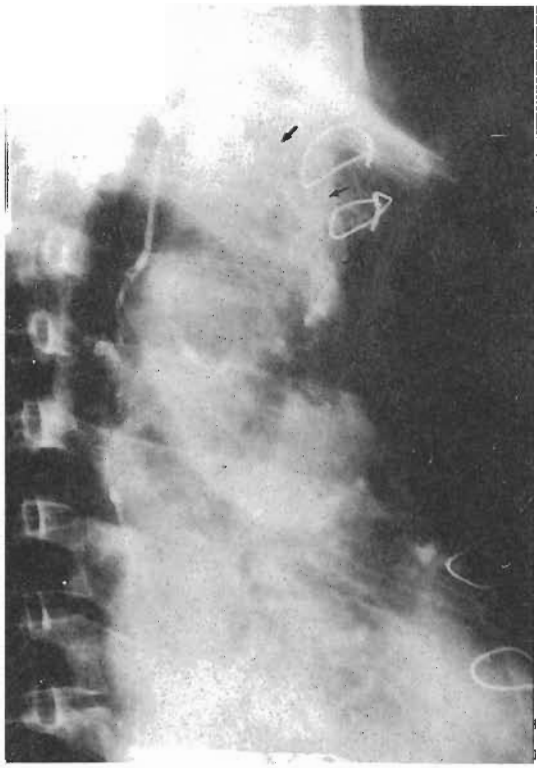

FIGURE 6

Chylothorax post-opératoire (anévrisme de la crosse de l'aorte). Lymphographie : intégrité du canal thoracique ; injection de la chaîne médiastinale antérieure gauche (flèches). (Observation n° 2).

Chylothorax following surgery of an anevrism of the arch of the aorta. Lymphography : Integrity of the thoracic duct ; injection of the left anterior mediastinal nodes (arrows). (Case report n° 2).